PAM
WR17
1906-
N41I

C. III. Tab. XVII—XXVI.

IKONOGRAPHIA DERMATOLOGICA.

—o—

Atlas seltener, neuer und diagnostisch unklarer Hautkrankheiten.

Atlas des maladies rares de la peau.

An Atlas of New and Rare Skin Diseases.

Tabulae selectae

adjuvantibus

de Amicis, Tommaso (Napoli); Balzer (Paris); Bayet (Bruxelles); Bertarelli, Ambr. (Milano); Besnier, Ernest (Paris); Boek, Caesar (Christiania); Brocq, L. (Paris); Bronson, B. Edward (New York); Brooke, H. G. (Manchester); Crocker, H. Radcliff (London); Danlos (Paris); Darier, J. (Paris); Doutrelepont, J. (Bonn); Dubreuilh, W. (Bordeaux); Ehrmann, S. (Wien); Finger, Ernest (Wien); Fordyce, John A. (New York); Fournier, Alfred (Paris); Fox, T. Colcott (London); Galloway, James (London); Gaucher, E. (Paris); Hallopeau, H. (Paris); Harttung, W. (Breslau); Herxheimer, K. (Frankfurt a. M.); Hyde, James N. (Chicago); Jackson, George F. (New York); Jacquet, L. (Paris); Jadassohn, Josef (Bern); Jamieson, Allan (Edinburgh); Klingmüller, Viktor (Kiel); Kreibich, Karl (Prag); Lesser, Edmund (Berlin); Lustgarten, Siegmund (New York); v. Marschalko, Th. (Klausenburg); Mendez da Costa, S. (Amsterdam); Merk, Ludwig (Innsbruck); Morris, Malcolm (London); Nicolas, J. (Lyon); Oltramare, H. (Genf); Pawlow, F. P. (Petersburg); Pellizzari, Celso (Florenz); Perry, Cooper (London); Petrini-Galatz (Bukarest); Pick, Ph. J. (Prag); Pospélow, Alexis (Moskau); Rasch, C. (Kopenhagen); Riehl, G. (Wien); Rille, J. H. (Leipzig); Róna, S. (Budapest); Selenew, Iwan (Charkow); Smith, Walter G. (Dublin); Sommer, B. (Buenos Aires); Stelwagon, Henry W. (Philadelphia); Thibierge, Georges (Paris); Unna, P. G. (Hamburg); Welander, E. (Stockholm); White, James C. (Boston); Wolff, A. (Strassburg); Wolters, M. (Rostock)

editae a

Albert Neisser
Breslau.

Eduard Jacobi
Freiburg i. Br.

Urban & Schwarzenberg.
Berlin und Wien.

Masson & Cie.
Paris.

1908.

Rebman Company
New York.

Rebman Limited
London.

INDEX.

	Tab.	Fig.	Pag.
De Beurmann et Gougerot (Paris). Sporotrichosis. Ulcus primitivum sporotrichoticum (Sporotrichosis verrucosa) cum lymphangitide; gummata nodosa	XVII	20	79
De Beurmann et Gougerot (Paris). Sporotrichosis. Gummata disseminata ulcerata	XVII	21	79
E. Galewsky (Dresden). Tumores benigni sarcoïdei cutis .	XVIII	22	91
E. Jacobi (Freiburg i. Br.). Poikilodermia atrophicans vascularis	XIX	23	95
W. Allan Jamieson (Edinburgh). Casus pro diagnosi . .	XX	24	101
L. Merk (Innsbruck). Tumores sarcoïdei	XXI	25	105
G. Nobl (Wien). Dystrophia bullosa congenita cum atrophia	XXII	26	107
J. Th. Selenew (Charkow). Dermatomykosis aut Dermatotrypanosomiasis faciei varioloïdes?	XXIII XXIV	27 29, 30	111
J. Th. Selenew (Charkow). Onychia blastomykotica . . .	XXIII XXV	28 31	115 115
Werther (Dresden). Trichoepithelioma papulosum (Naevus trichoepitheliomatosus	XXVI	32	119

Privilege of copyright in the United States reserved under the Act approved March 3, 1905, by Urban & Schwarzenberg, Berlin.



Diskussionsbemerkung

zu Tab. XVI, Fig. 19, der Ikonographia (Leo v. Zumbusch' Fall zur Diagnose).

Der Patient stand von 10. März 1904 bis 20. Februar 1905 in meiner Beobachtung und hat sich während dieser Zeit 4mal in der Sprechstunde vorgestellt.

Ich glaube, daß es sich um eine seltene Form des Lichen ruber planus handelte, und zwar aus folgenden Gründen:

1. Es ist zwar richtig, daß die Krankheit in ihrem Höhestadium keine typischen Lichenknötchen aufwies, allein ich hatte Gelegenheit, den Patienten am 14. April 1904 mit einem ganz frischen Ausstoß seiner Erkrankung zu sehen, und die damals zahlreich vorhandenen Primäreffloreszenzen waren typische Lichenknötchen, wie man sie klassischer nicht sehen kann. Drei Monate darauf, am 25. Juli 1904, war das Bild allerdings schon wieder verwischt, der Zustand glich dem der Moulage.

2. Die Heilung, die ich bei einer Untersuchung im September 1906 konstatieren konnte, erfolgte nach meiner Ansicht durch Arsenik. Die Behandlung durch den Naturarzt halte ich für irrelevant, da ich selbst mich davon überzeugen konnte, daß durch den Arsengebrauch Besserung erzielt wurde.

3. Die dunkle Pigmentierung beruht meines Erachtens auf Arsenikwirkung. Die Haut war bei der Untersuchung im September 1906, nachdem Patient seit einiger Zeit keinen Arsenik mehr genommen hatte, schon bedeutend heller geworden.

4. Daß die Affektion nicht juckte, spricht nicht bestimmt gegen Lichen. Meist ist der Lichen ruber planus allerdings mit Jucken verbunden, aber nicht immer.

CANNSTATT.

Dr. Th. Veiel sen.

Diskussionsbemerkungen zum Inhalt des vorliegenden Heftes erbitte ich an meine Adresse.

Freiburg i. Breisgau, Januar 1908.

Prof. E. Jacobi.

WELLCOME INSTITUTE
LIBRARY
Coll. welMOmec
Call No. pam
WR 17
1906-
N41i

Sporotrichosis.

Deux cas de Sporotrichose tuberculoïde par le Dr. de Beurmann, Médecin de l'Hôpital Saint-Louis de Paris et Mr. Gougerot, Interne des Hôpitaux de Paris.

Tab. XVII, Fig. 20, 21.

Les sporotrichoses sont des mycoses dûes à une série de parasites filamenteux appelés Sporotricha. On a décrit jusqu'à présent le Sporotrichum Schenkii, identifié en 1898, le Sporotrichum Beurmanni et ses variétés α, β, γ, δ, étudié en 1903, 1906 et 1907 et le Sporotrichum Dori, découvert en 1906.

Les sporotrichoses ont été considérées d'abord comme des raretés pathologiques d'un intérêt médiocre, et c'est de notre mémoire, paru dans les Annales françaises de Dermatologie en 1906[1]), que date la notion de leur fréquence et l'essor que prend leur étude. Les plus fréquentes et les plus variées sont dûes au Sporotrichum Beurmanni.

Le premier cas de Sporotrichose gommeuse disséminée a été découvert par de Beurmann et Ramond en 1903[2]). Le parasite identifié par Matruchot et Ramond[3]) a été dénommé par ces auteurs Sporotrichum Beurmanni. Deux observations nouvelles ont été recueillies dans le service de de Beurmann à l'Hôpital Saint-Louis en 1906 et ces trois faits ont été la base de notre mémoire.

Nous avons étudié dans ce travail d'ensemble l'histoire botanique des Sporotricha, la symptomatologie et l'anatomie pathologique de la Sporotrichose gommeuse disséminée, l'histo-bactériologie du parasite dans le pus et dans les lésions humaines et expérimentales. Nous avons décrit la forme courte, globuleuse ou oblongue que prend le parasite dans ces lésions. Nous avons indiqué que l'injection sous-cutanée de cultures de sporotrichum détermine parfois chez le rat et chez le cobaye, à distance du point d'inoculation, le développement de nodosités sous-cutanées métastatiques et nous avons prouvé le saprophytisme du Sporotrichum par une série de cultures sur les milieux naturels. Nous avons étudié les rares observations de sporotrichose signalées par d'autres auteurs et nous avons indiqué qu'elles appartiennent à deux autres types. L'un, la Sporotrichose lymphangitique gommeuse systématisée ou type Schenk-Hektoen se retrouve dans les trois observations de Schenk[4]), de Hektoen

[1]) De Beurmann et Gougerot, Les sporotrichoses hypodermiques. Annales de Dermatologie et de Syphiligraphie. Année 1906, p. 837, 914 et 995.

[2]) De Beurmann et Ramond, Abcès sous-cutanés multiples d'origine mycosique. Annales de Dermatologie et de Syphiligraphie. 1903, p. 678.

[3]) Matruchot et Ramond, Un type nouveau de champignon pathogène chez l'homme. Comptes Rendus de la Société de Biologie. 4 Novembre 1905, t. LIX, p. 379.

[4]) Schenk, On refractory subcutaneous abcesses caused by fungus possibly related to the Sporotricha. John hospital medical Bulletins, 1878, p. 286.

et Perkins[1]) et de Brayton[2]); l'autre, la sporotrichose à grands abcès multiples ou type Dor, est connu par l'unique observation de Dor[3]).

Nous avons ainsi catalogué les trois formes de sporotrichose hypodermique: type Schenk-Hektoen, type Dor et type de Beurmann ou Sporotrichose gommeuse disséminée.

Le 3 Janvier 1907, nous avons apporté à la Société française de Dermatologie et de Syphiligraphie nos cultures et nos pièces humaines et expérimentales et en même temps nous avons présenté avec Danlos le 3ème malade de notre mémoire de 1906, revenu à l'Hôpital Saint-Louis pour une récidive; nous avons décrit chez lui une forme nouvelle de la Sporotrichose: la Sporotrichose dermique[4]).

Le 4 Mars 1907, nous avons présenté à la Société de Dermatologie et de Syphiligraphie un 4ème cas de Sporotrichose[5]). C'est une femme dont l'observation est résumée plus loin et chez laquelle nous avons observé pour la première fois la forme tuberculoïde de la Sporotrichose.

Nous avons ainsi individualisé les deux formes principales de la Sporotrichose: la forme syphiloïde et la forme tuberculoïde.

A partir de ce moment les observations confirmatives se sont multipliées: Lesné et Monier-Vinard ont publié un 5ème cas[6]); de Beurmann et Gougerot, un 6ème cas[7]); Gaucher et Monier-Vinard, un 7ème et un 8ème cas[8]); Brocq, Duval et Fage, un 9ème cas[9]); Vaquez, Laubry et Esmein, un 10ème cas[10]); de Beurmann et Gougerot, un 11ème et un 12ème cas[11]). De Beurmann et Gougerot, un 13ème cas[12]); Dominici et Rubens Duval, un 14ème cas[13]); de Beurmann, Gastou et Brodier, un 15ème cas[14]); Ravaut et Civatte, un 16ème cas; Brissaud et Rathery, un 17ème cas; Nattan-Larier et Loeper, un 18ème cas[15]); Bonnet, médecin de l'Antiquaille à Lyon, un 19ème cas[16]). Ajoutons que plusieurs cas encore inédits sont annoncés par Danlos, de Massary, Demoulin.

Les travaux de ces divers auteurs ont confirmé nos premières recherches.

---

[1]) Hektoen et Perkins, Refractory subcutaneous abcesses caused by Sporothrix Schenkii. A new pathogenic Fungus. Journal of experimental Medicine, 1900, p. 77. Journal of the Boston Soc. of medical Sciences, 1900, t. CLXXIX, p. 179.

[2]) Brayton, Chronic abcesses. Indianapolis medical Journal, 1899, t. XVIII, p. 272.

[3]) Dor, La Sporotrichose: abcès sous-cutanés multiples. Presse médicale, 14 Avril 1906, No. 30, p. 234.

[4]) Bulletin de la Soc. franç. de Derm. et de Syph. Année 1907, p. 19.

[5]) Bulletin de la Soc. franç. de Derm. et de Syph. Année 1907, p. 84.

[6]) Bulletin de la Soc. méd. des Hôp. de Paris. Année 1907, p. 268.

[7]) Bulletin de la Soc. méd. des Hôp. de Paris. Année 1907, p. 309.

[8]) Bulletin de la Soc. méd. des Hôp. de Paris. Année 1907, p. 353.

[9]) Bulletin de la Soc. méd. des Hôp. de Paris. Année 1907, p. 380.

[10]) Bulletin de la Soc. méd. des Hôp. de Paris. Année 1907, p. 386.

[11]) Bulletin de la Soc. méd. des Hôp. de Paris. Année 1907, p. 391 et p. 396.

[12]) Bulletin de la Soc. méd. des Hôp. de Paris. Année 1907, p. 950.

[13]) Bulletin de la Soc. méd. des Hôp. de Paris. Année 1907, p. 1055.

[14]) Bulletin de la Soc. méd. des Hôp. de Paris. Année 1907, p. 1060.

[15]) L'observation ancienne de Nattan-Larier et Loeper étant identique à celle de Brissaud et Rathery se trouve ainsi classée et devient le 18ème cas de sporotrichose.

Les cas 15, 16, 17 et 18 ont été publiés au congrès français de médecine, tenu à Paris en octobre 1907. Le compte, rendu de ce congrès n'a pas encore paru.

[16]) Annales de Dermatologie et de Syphiligraphie. Nov. 1907, p. 680.

Nous avons décrit successivement les premiers cas de sporotrichose ulcéreuse des muqueuses, de chancre sporotrichosique avec lymphangite centripète primitive et de sporotrichose verruqueuse, etc. Monier-Vinard a indiqué la sporotrichose épidermique; nous avons décrit les folliculites sporotrichosiques et nous avons observé avec Gastou et Brodier la laryngite végétante sporotrichosique.

Toutes ces recherches ont prouvé la fréquence des lésions dûes au Sporotrichum Beurmanni et leur multiplicité clinique et anatomique.

Les deux moulages reproduits dans l'Ikonographia Dermatologica proviennent des malades de l'observation No. 4 et de l'observation No. 12. L'un donne le type des sporotrichoses gommeuses disséminées tuberculoïdes; l'autre montre un remarquable exemple de chancre sporotrichosique avec lymphangite gommeuse tuberculoïde centripète et sporotrichoside verruqueuse.

1er cas. Sporotrichose gommeuse disséminée.
Observation résumée.

Me Gér.... âgée de 66 ans, laveuse de vaisselle, entre le 22 Février 1907 à l'Hôpital Saint-Louis, Salle Gibert, No. 26.

C'est une malade amaigrie et voûtée, à la figure pâle et fatiguée. Elle ne tousse pas, mais une de ses sœurs est morte de tuberculose pulmonaire. Elle se plaint d'avoir dépéri depuis quelques mois. Elle s'est présentée à la consultation avec une série de lésions dermiques et hypodermiques, offrant tous les caractères cliniques des gommes. Ces lésions ont débuté il y a 7 mois par de petites tumeurs mobiles sous la peau et indolores, disséminées en différents points du corps; la première siégeait à l'avant-bras gauche. Ces tumeurs d'abord peu nombreuses se sont multipliées; les plus anciennes ont peu à peu évolué vers la peau qui est devenue adhérente, violacée et a fini par se perforer spontanément eu laissant écouler un pus épais, filant, jaunâtre et sanguinolent[1]).

Actuellement les lésions sont disséminées sans aucune systématisation apparente sur la face, les bras, les jambes, les cuisses et les fesses. On en compte vingt-cinq. Elles sont à tous les stades de leur développement. Deux éléments, l'un à la face interne de la cuisse gauche, l'autre à la partie supérieure et interne de l'avant-bras gauche ont conservé leurs caractères primitifs. La première de ces gommes, étalée, vaguement lobée, est à peine saillante tant elle est profonde; elle commence à adhérer à la peau qu'elle rosit; elle simule une tuberculide nodulaire hypodermique de Darier-Roussy; la seconde, globuleuse et petite, n'adhère pas à la peau qui a conservé sa coloration normale. Toutes les autres ont envahi la peau. Ce sont des saillies hémisphériques ou aplaties de deux à quatre centimètres de diamètre; leur coloration, d'un rouge-violacé sombre au centre de l'élément, diffuse insensiblement dans la peau saine. La peau est amincie, détendue, légèrement squameuse, prête à cèder. Les plus petites de ces gommes sont rénitentes à la palpation; les plus grosses sont nettement fluctuantes. Plusieurs se sont ouvertes spontanément. La fistule est étroite, elle n'occupe qu'un point du tégument de la gomme; ses bords sont déchiquetés, amincis, décollés et violacés; une croutelle, facile à détacher, obture les plus petites de ces fistulettes. La pression fait sourdre un pus épais, jaunâtre d'abord, puis séreux,

[1]) Musée de l'Hôpital Saint-Louis. Moulage Baretta No. 2531.

parfois sanguinolent. Lorsque la gomme a été exprimée, on sent à sa périphérie une sorte d'anneau induré formant un godet central où s'enfonce le doigt. A la face, au-dessous de la pommette gauche, on voit une élevure rouge-violacée, irrégulière et ulcérée, à bords déchiquetés, un peu polycycliques; le fond de l'ulcération est pâle et peu profond. Cette lésion ressemble aux gommes dermiques superficielles de la tuberculose; elle s'en distingue par sa saillie et par le peu de profondeur de l'ulcération qui n'entame que la partie superficielle de l'infiltration du derme.

L'évolution des lésions est lente; les gommes augmentent de volume, s'ulcèrent et suppurent sans provoquer de réaction douloureuse; elles n'ont aucune tendance à la guérison spontanée et lorsqu'elles ont perforé la peau, leurs fistules s'ouvrent et se ferment sans raison appréciable.

On ne trouve quelques ganglions durs et volumineux qu'aux régions inguinales.

Les poumons paraissent indemnes, sauf une altération légère du murmure vésiculaire au sommet droit.

Nous commençons le traitement ioduré dès que le diagnostic est posé par la culture du pus. La malade prend deux grammes d'iodure de potassium par jour, puis trois et quatre grammes. A partir de ce moment aucune lésion nouvelle ne se produit et toutes les gommes anciennes commencent à rétrocéder, mais leur guérison se fait avec une grande lenteur, comme dans toutes les formes de sporotrichose ulcérée.

Les gommes non ulcérées laissent après leur résorption de larges macules pigmentées. Les gommes ulcérées laissent des cicatrices étroites, irrégulières, linéaires ou étoilées; les unes sont lisses ou un peu épaissies, mais la plupart ont un aspect spécial. La peau qui entoure le trait cicatriciel est soulevé de manière à former de petits mamelons souples autour de l'ancienne fistule qui se trouve ainsi dissimulée. Une très-large auréole brun-violacée ou rosée entoure ces cicatrices. La coloration rouge disparaît peu à peu mais la pigmentation persiste encore aujourd'hui, trois mois après la guérison.

Diagnostic.

Chez la malade dont nous venons de rapporter l'histoire, tout devait faire penser à la tuberculose, mais lorsque nous l'avons examinée, notre attention était éveillée par les cas que nous avions observés peu de temps auparavant et nous avons été frappés par la forme spéciale du ramollissement de certaines gommes suppurées de l'avant-bras. Ce ramollissement, au lieu d'être total comme dans la tuberculose, n'occupait que le centre de la nodosité, de sorte que l'on trouvait une dépression cupuliforme entourée d'une assez large zône indurée. De plus, le pus était plus visqueux que le pus tuberculeux. Ces caractères nous firent penser à la sporotrichose et tenter la culture qui nous donna le diagnostic.

Il est toujours trés-difficile de distinguer la sporotrichose de la tuberculose. La multiplicité des lésions ne prouve rien puisque l'on peut trouver dix, vingt ou vingt-cinq gommes dans l'une comme dans l'autre de ces deux maladies. Les adénopathies peuvent manquer dans la tuberculose et exister dans la sporotrichose. L'absence de lésions tuberculeuses osseuses ou pulmonaires concomittantes a plus d'importance, bien que les tuberculoses externes strictement localisées soient fréquentes. La constatation de lésions tuberculeuses ne peut d'ailleurs être suffisante pour faire rejeter

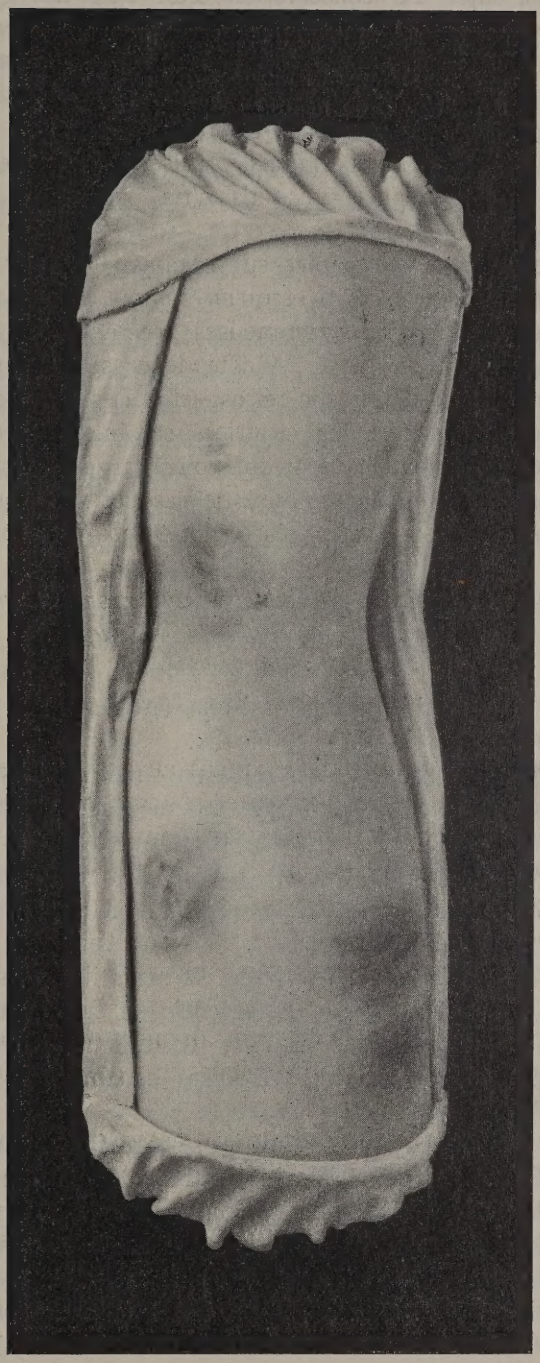

Cicatrices de Gommes sporotrichosiques. Ces lésions cicatrisies sont celles qui sont déjà representées en pleine eruption dans la planche en couleur. – Musée de l'Hôpital Saint-Louis. Moulage Baretta No. 2552.

le diagnostic de sporotrichose puisque l'on connaît des cas d'association des deux maladies chez le même sujet. La conservation d'un bon état général est en faveur du diagnostic de sporotrichose, mais n'est nullement incompatible avec celui de tuberculose, car on rencontre souvent des scrofuleux à suppurations multiples qui étonnent par leur aspect florissant. Enfin, bien que la scrofulo-tuberculose soit plus fréquente chez les jeunes sujets que chez les personnes âgées, on peut trouver des gommes chez les vieillards et nous venons précisément d'observer une malade de soixante-quinze ans, atteinte depuis trois ans d'un petit lupus tuberculeux du nez et de gommes de la face.

On voit qu'il ne faut guère compter sur l'examen général du malade pour reconnaître la sporotrichose tuberculoïde, et qu'en somme, le ramollissement partiel et la fonte incomplète des indurations gommeuses ulcérées sont les caractères qui la distinguent le mieux de la tuberculose. A côté de ce signe, l'examen des cicatrices peut quelquefois permettre un diagnostic rétrospectif. Les cicatrices sporotrichosiques sont en général plus petites que les cicatrices scrofuleuses; elles sont entourées d'une auréole violacée et pigmentée beaucoup plus large et plus persistante; enfin, l'orifice fistuleux cicatrisé est souvent entouré de ces petits mamelons de peau souple que nous avons signalés et dont l'aspect est vraiment particulier.

2ème cas. Chancre sporotrichosique frontal avec lymphangite gommeuse tuberculoïde centripète et sporotrichoside verruqueuse.

Observation résumée.

M. Rossig . . . ., marchand des quatre-saisons, âgé de 62 ans, entre le 24 Mai 1907 à l'Hôpital Saint-Louis, Salle Cazenave, No. 24.

C'est un homme vigoureux, qui n'a jamais eu de maladie grave. Il vend des fruits et des légumes sur une petite voiture et son métier l'expose aux intempéries. Cet hiver, il a été continuellement enrhumé sans jamais cesser son travail.

Le 29 Avril 1907, dans une rixe, il a reçu des contusions multiples sur tout le corps et il a été frappé au front avec un instrument piquant qui a fait une plaie et a déterminé une petite hémorrhagie.

Il ne s'est pas fait panser et les jours suivants il a continué à aller et venir sans prendre aucune précaution. Il cachait sa plaie en enfonçant une vieille casquette sur son front. Cette casquette, traînant souvent au milieu des pommes et des oranges qu'il vendait, était souillée de matières végétales capables de fournir un terrain de culture au Sporotrichum saprophyte.

La partie inférieure de la plaie se cicatrisa spontanément mais la partie supérieure resta béante et s'ulcéra peu à peu. Vers le 10 Mai, il remarqua une première nodosité sur la paupière supérieure droite et les jours suivants, toute une série de bosselures, échelonnées de la paupière à l'oreille apparurent successivement. En même temps, l'ulcération du front s'étendait et se creusait. Peu de jours avant son entrée à l'hôpital, une petite nodosité nouvelle se montra à la partie interne du sourcil droit et toute une série de nodosités semblables à celles du côté droit se développa à gauche, suivant une ligne symétrique aboutissant au lobule de l'oreille.

Le 1er Juin, jour où a été fait le moulage[1]) reproduit dans la planche, le malade a une vaste ulcération du milieu du front, d'où divergent à droite et à gauche un

[1]) Musée de l'Hôpital Saint-Louis. Moulage Baretta No. 2557.

chapelet de gommes dures ou abcédées, échelonnées de la racine du nez au tragus; il a en outre à droite, au niveau de l'oreille, un placard verruqueux et sur la moitié gauche du front deux petites lésions dermo-épidermiques récentes. Chacun de ces points mérite une description spéciale.

L'ulcération du front est assez douloureuse; en bas, elle commence à trois centimètres au-dessus de la racine du nez et en haut elle empiète sur le cuir chevelu. Elle s'étend plus à droite qu'à gauche de la ligne médiane, ce qui explique pourquoi les lymphatiques du côté droit de la face ont été pris avant ceux du côté gauche. Sa forme est ovalaire. Sa largeur atteint cinq à six centimètres et sa profondeur varie de trois à huit millimètres. Son fond est presque lisse au centre où il tend à se cicatriser, mais à la périphérie, il est parsemé de gros bourgeons charnus dont la surface est hérissée de petites villosités. Entre ces bourgeons charnus papillomateux on voit quelques traînées jaunâtres et à leur sommet de petits points blancs purulents. Il faut excorier la couche amincie de l'épiderme pour recueillir ce pus dans l'épaisseur du derme. Les surfaces végétantes laissent suinter une sérosité blanche qui se collecte sous le décollement du bord inférieur de la plaie, tandis qu'elle se dessèche en croutelles minces et jaunâtres sur ses bords latéraux et sur son bord supérieur.

Les bords de cet ulcère sont irréguliers, déchiquetés, décollés, frangés même à la partie inférieure. Leur arête papillomateuse est recouverte de squames sèches, blanches ou jaunâtres, cachant un épiderme villeux. Une auréole rose-violacée, de dix à vingt-cinq millimètres de largeur, les entoure et cette zône diffuse est tachetée de petits îlots squameux, papillomateux, séparés des bords muqueux par quelques millimètres à peine.

Au-dessous de la lésion que nous venons de décrire, on retrouve la trace du traumatisme initial. C'est une cicatrice verticale autour de laquelle la peau est rouge et un peu tuméfiée; en un point, elle prend une teinte jaunâtre et à ce niveau on sent avec le doigt la rénitence d'une collection mal vidée. Une pression forte, exercée sur cette région, fait sourdre quelques gouttes de sérosité sous le bord inférieur décollé de l'excavation papillomateuse; un pertuis étroit fait donc communiquer ces deux lésions.

La trainée lymphangitique du côté droit de la face comprend une série de bosselures disposées en chapelet, suivant une ligne oblique partant de la plaie du front et aboutissant à l'oreille. La première de ces gommes se trouve à la naissance du sourcil, un peu au-dessous de son extrémité interne; elle est mobile et semble commencer à se ramollir. La deuxième occupe presque toute la paupière; elle fait une très-grosse saillie arrondie, au niveau de laquelle la fluctuation est évidente; la peau rouge, violacée, amincie, laisse transparaître le pus et la pression est douloureuse. La troisième occupe la queue du sourcil; elle est peu saillante, rénitente et se relie par une induration en cordonnet à la quatrième. Celle-ci est placée devant l'oreille; elle est très-saillante, fluctuante, mais elle n'adhère pas à la peau. Juste en avant du tragus, on voit une cinquième et une sixième nodosité. Ces deux éléments superposés sont durs et mobiles sous la peau; ils occupent la place précise des ganglions préauriculaires et sont probablement ces ganglions tuméfiés. Au-dessous d'eux, contournant le lobule de l'oreille, un cordon lymphangitique, bosselé d'une sixième, d'une septième et d'une huitième nodosité, rejoint le placard verruqueux de la joue.

Du côté gauche, on voit une traînée lymphangitique exactement symétrique à celle du côté droit, mais dans un état d'évolution beaucoup moins avancé. Elle est semée de neuf petites gommes dures, dont aucune n'est en vrai ramollissement. L'une d'elles occupe la place du ganglion pré-auriculaire.

A gauche comme à droite, les ganglions sous-maxillaires et cervicaux sont normaux.

A l'extrémité de la traînée lymphangitique droite, on voit un placard verruqueux placé à cheval sur le bord postérieur du maxillaire inférieur. Sa forme est ovale et il mesure trente millimètres de haut sur quinze de large. Son centre est recouvert d'un épiderme épais, blanchâtre et craquelé; une large auréole rouge-violacée, parsemée de points squameux, l'entoure. La lésion est superficielle; elle n'atteint que le derme et l'épiderme; sa base est souple et n'adhère ni aux plans profonds ni aux nodosités gommeuses voisines.

Lorsqu'on a arraché le couvercle épidermique résistant et adhérent qui la recouvre, on voit une excavation profonde de deux à trois millimètres, hérissée de petits bourgeons papillomateux. Ces bourgeons de couleur rosée semblent tapissés d'une mince couche épidermique, quelques-uns sont surmontés d'un point blanchâtre, formé d'une goutelette de pus collectée sous l'épiderme. Le bord de l'excavation est taillé à pic, irrégulier, déchiqueté et papillomateux.

La lésion, très-différente au premier abord de l'ulcération primitive du front, lui ressemble d'une manière frappante après l'ablation de la croûte sèche qui la masquait. L'identité d'aspect des deux lésions et le siège superficiel du placard que nous décrivons fait penser qu'il doit être dû à une inoculation externe par grattage, plutôt qu'à un transport profond du sporotrichum par la voie lymphatique.

Deux petites lésions dermo-épidermiques, apparues depuis huit jours sur la moitié gauche du front, semblent avoir été produites par une inoculation du même genre. La première, située à trois centimètres du bord de la lésion primaire est irrégulière, allongée, rose-violacée, à peine saillante. L'épiderme qui recouvre cette plaque érythémateuse est légèrement desquamé, lisse, brillant, un peu tendu au centre; sur les bords, il est jaune, épais, décollé, stéatoïde, facile à arracher; il a disparu par places et ne forme plus une collerette continue. Cet élément ressemble à certains pityriasis stéatoïdes ou eczémas séborrhéiques.

La deuxième lésion, située en dehors de la première, est acuminée, rose, lisse; elle ne mesure que six millimètres et simule une petite nodosité d'acné.

La nature sporotrichosique de ces points, comme celle des ulcérations et des gommes, a été vérifiée par la culture. Il y a donc lieu d'ajouter une variété pityriasiforme et une variété acnéiforme aux formes cliniques déjà décrites de la Sporotrichose dermo-épidermique.

Les muqueuses sont indemnes. On ne constate aucune lésion organique importante et on ne retrouve aucune trace de syphilis ni de tuberculose.

Dès son entrée à l'hôpital, Ros... prend 2 grammes d'iodure de potassium par jour et les lésions du front sont nettoyées et pansées à l'eau bouillie. Le 7 Juin, jour où il a été présenté à la Société médicale des Hôpitaux, la gomme de la paupière supérieure droite s'est ouverte et vidée en partie. A partir de ce moment, on lui donne 4 grammes d'iodure de potassium et on le panse avec une solution de 10 grammes d'iodure de potassium et de 1 gramme d'iode métalloïdique pour 500

grammes d'eau distillée. L'amélioration de tous les accidents est rapide; toutes les nodosités non ouvertes se résorbent, les ulcérations se nettoyent et se cicatrisent et aucune lésion nouvelle ne se produit.

Le 25 Juin, il quitte l'Hôpital, mais il continue le traitement ioduré et le 5 Juillet, lorsqu'il revient nous voir, la plaie du front est complètement cicatrisée, le placard de l'angle de la mâchoire a disparu et on ne trouve plus que des traces à peine perceptibles des cordons lymphangitiques et des nodosités gommeuses, qui les parsemaient.

Diagnostic.

Ce fait est le premier dans lequel la porte d'entrée du Sporotrichum Beurmanni ait été constatée d'une manière évidente et dans lequel la lésion initiale ait persisté sous la forme d'une vaste ulcération papillomateuse, véritable chancre sporotrichosique. C'est aussi le premier cas de sporotrichose lymphangitique primitive dûe au Sporotrichum Beurmanni.

L'aspect général des lésions devait faire penser de suite à la syphilis et surtout à la tuberculose. La systématisation des lésions, leur mode d'évolution, leur aspect particulier étaient nettement en faveur de la tuberculose. Celle-ci en effet marque quelquefois sa porte d'entrée par une lésion verruqueuse et suppurée, à partir de laquelle le bacille envahit les lymphatiques en déterminant la lymphangite tuberculo-gommeuse décrite par Bazin.

C'est donc avec la tuberculose verruqueuse et papillomateuse ulcérée, avec la lymphangite tuberculo-gommeuse, qu'il fallait faire le diagnostic. L'excavation de la lésion frontale, ses bords décollés et villeux, ses trames purulentes intra-dermiques différaient un peu de ce que l'on voit d'habitude dans les lésions tuberculeuses; la coexistance des lésions aberrantes dermo-épidermiques, la persistance d'un abcés au-dessous de la cicatrice frontale, devaient également éveiller l'attention, mais c'est surtout la marche aiguë et apyrétique des accidents qui était caractéristique. En un mois, la lésion frontale de notre malade a atteint huit centimètres de diamètre; en moins de quinze jours, elle a envahi les lymphatiques; en quinze ou vingt jours, les gommes se sont abcédées. Or, jamais dans la tuberculose, la marche des accidents n'est aussi rapide.

L'aspect papillomateux des lésions pouvait encore faire penser à la blastomycose qui est si souvent verruqueuse, et l'ulcération des cordons noueux, à la morve.

Grâce à nos recherches antérieures, nous avons immédiatement pensé qu'il s'agissait d'un cas de sporotrichose à forme tuberculoïde et la culture a confirmé notre impression. Lorsque cette maladie sera mieux connue le diagnostic clinique deviendra plus facile. Un certain nombre de faits autrefois douteux seront rattachés à la sporotrichose par l'examen minutieux et par l'interrogatoire du malade et la guérison rapide par le traitement ioduré pourra être considéré comme une preuve confirmative de cette opinion; mais jusqu'à présent la culture est le seul moyen de contrôle du diagnostic de Sporotrichose.

Bactériologie.

Dans les deux faits que nous venons de résumer et de discuter, les ensemencements ont donné de très-nombreuses colonies d'un Sporotrichum Beurmanni qui, par ses caractères de pigmentation, se place entre les races β et γ. Dans le cas

de Me Gér . . . ., le pus des gommes fermées, un fragment d'une gomme non ulcérée enlevée par biopsie, ont fourni des cultures pures extrêmement nombreuses de Sporotrichum Beurmanni. Il n'y avait pas moins de trente à cinquante colonies par tube.

Dans le cas de Ros . . . de multiples ensemencements ont été pratiqués. La sérosité du chancre frontal, les points purulents de ce chancre et de la lésion verruqueuse de la joue ont donné de nombreuses colonies de sporotrichum mêlées à des cocci. Les colonies obtenues avec le séro-pus du chancre ont été presque confluentes. Les squames sèches ou stéatoïdes du bord papillomateux du chancre et du couvercle verruqueux du placard jugal ont donné des colonies de cocci assez nombreuses, et trois à cinq colonies de Sporotrichum Beurmanni par tube. Le développement de ces colonies a entouré et recouvert le débris squameux. Les cultures de l'épiderme sec stéatoïde des lésions de la partie gauche du front ont donné les mêmes résultats. Le pus de la gomme fermée de la paupière droite, ponctionnée à deux reprises, a donné dans tous les tubes des cultures pures avec de très-nombreuses colonies, quatre-vingts et plus par tube. Le parasite a même poussé en étoiles blanches, délicates, sur le verre sec que le pus avait souillé.

La culture du Sporotrichum est toujours d'une grande facilité. Elle ne demande ni laboratoire, puisque les tubes sont laissés à la température ordinaire, ni même de microscope, puisque l'aspect macroscopique des colonies est à lui seul caractéristique. La technique est identique à celle de Sabouraud pour les teignes: ponction aseptique, ensemencement sur gélose peptonée maltosée, culture à la température ordinaire sans capuchonnage des tubes.

Il est indispensable, pour obtenir des résultats comparables entre eux, d'avoir toujours recours au milieu de choix de Sabouraud[1]) dont voici la formule:

Eau pure	1000 *g*
Peptône granulée de Chassaing	10 *g*
Maltose brute de Chanut	40 *g*
Gélose (agar-agar)	18 *g*

Mais le Sporotrichum pousse sur tous les milieux et se développe plus ou moins bien à toutes les températures entre 15° et 37°.

Les colonies apparaissent du cinquième au dixième jour après l'ensemencement Leur aspect est très-caractéristique. Au début, ce sont de petites taches acuminées de un millimètre de diamètre, de couleur blanche parfois déjà brunâtre, entourées d'une auréole plate très-délicatement rayonnée. Les jours suivants les colonies grandissent, se circonvolvent, brunissent et noircissent.

Un frottis d'une parcelle de culture montre de longs filaments larges de 2 μ, plus ou moins enchevêtrés, rectilignes ou légèrement incurvés et quelquefois ramifiés; ils sont mêlés à de nombreuses spores ovoïdes de taille inégale, mesurant de 2 à 4 μ de long sur $2^1/_2$ à 4 de large. En quelques points on surprend le mode d'insertion caractéristique des spores sur les filaments; un petit rameau détaché à angle droit les relie aux filaments mycéliens. Les spores s'attachent toujours isolément et séparément. Tantôt elles sont disséminées le long des filaments, tantôt elles se groupent en bouquets de vingt-cinq ou trente.

[1]) Tous les détails de la préparation de ce milieu paraîtront dans le numéro de Janvier 1908 des Annales de Dermatologie et de Syphiligraphie.

Examen du pus.

L'examen du pus sporotrichosique ne donne en général que des présomptions pour le diagnostic, aussi est-ce à dessein que nous le rejetons au second plan.

Le plus souvent le pus sporotrichosique est plus visqueux, plus épais et plus homogène que le pus tuberculeux. Au début il est gélatineux, vitreux, strié de gros flocons purulents; à la fin il devient séro-purulent et les vieilles fistules ne donnent même qu'une sérosité citrine.

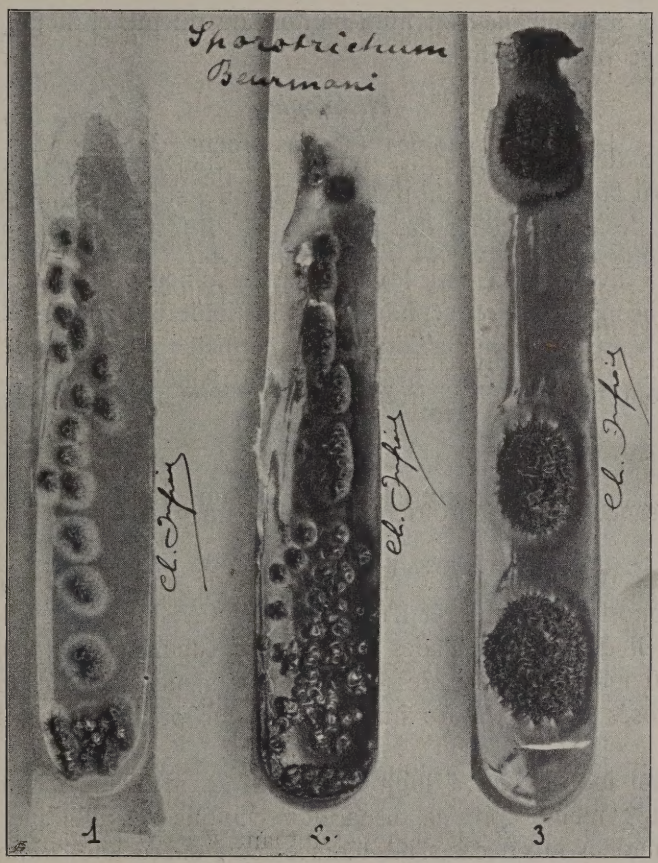

Cultures de Sporotrichum Beurmanni sur le milieu de choix de Sabouraud.

L'examen cytologique de ce pus peut fournir d'utiles indications. Sa formule est l'association presque pure de macrophages et de poly-nucléaires neutrophiles avec lésions ordinairement peu prononcées des éléments cellulaires.

La recherche du parasite sur lame laisse presque toujours une grande incertitude. En effet, la forme courte oblongue sous laquelle se présente le Sporotrichum dans les lésions humaines et que nous avons signalée les premiers dans notre Mémoire de 1906 est difficile à distinguer des noyaux pyknotiques et des débris de plasmolyse. Le contraste entre la rareté apparente de ces éléments dans le pus et

leur fréquence dans les cultures tient à cette difficulté. Ce sont, disions-nous „des inclusions ovoïdes très-inégales suivant le degré de la phagocytose, oscillant entre 5 et 2 μ de long sur 3 μ de large, granuleuses, basophiles au début puis acidophiles lorsqu'elles sont dégénérées, encerclées d'un fin liseré incolore transparent ou auréole, reste de leur membrane". D'autres sont globuleuses, presque sphériques. En somme les difficultés d'interprétation des préparations, la nécessité d'une longue recherche et de la connaissance des formes parasitaires expérimentales font de l'examen du pus sur lame un procédé de diagnostic incertain et infiniment moins pratique que la culture.

L'inoculation sous-cutanée ou intra-péritonéale du pus et de fragments de Sporotrichum au cobaye reste négative.

Histologie.

La structure des sporotrichomes est très-proche de celle des lésions causées par la syphilis, par la tuberculose ou par les agents des suppurations chroniques; elle se rapproche tantôt des unes, tantôt des autres, mais il est exceptionnel que sur une pièce assez étendue pour que l'on puisse juger de tout le processus, on n'ait pas l'ébauche de cette diversité. Ce sont les vascularites folliculaires et le mélange des trois réactions: lymphoconjonctive ou syphiloïde, épithelioïde et giganto-cellulaire ou tuberculoïde, polynucléaire ou ecthymatiforme qui permettent de faire le diagnostic. Les trois réactions sont tantôt mêlées irrégulièrement, tantôt ordonnées par zônes concentriques.[1])

Conclusions.

La connaissance de la Sporotrichose éclaire un grand nombre de cas douteux ou difficiles.

Le diagnostic de sporotrichose est d'une grande importance pratique. Il permet de porter un pronostic favorable et d'obtenir une guérison rapide si la sporotrichose est seule en jeu. Il délivre les malades qui en sont atteints du soupçon de tuberculose ou de syphilis; Il indique la suppression des traitements superflus ou nuisibles qui leur étaient imposés et il lève les interdictions qui pouvaient entraver inutilement leur avenir.

Le traitement iodo-ioduré a toujours donné les meilleurs résultats; il doit être continué longtemps, même après la disparition clinique des infiltrats. Il faut prescrire les iodures à l'intérieur et en cas d'intolérance leurs succédanés iodiques. Les lésions doivent être pansées avec des solutions iodurées et iodées.

La Sporotrichose est une maladie dont l'importance scientifique est considérable et qu'un praticien ne doit plus ignorer.

[1]) De Beurmann et Gougerot. Sporotrichoses tuberculoïdes, étude clinique et anatomique. Annales de Dermatologie et de Syphiligraphie. 1907, p. 497, 602 et 655.

20.
de BEURMANN et GOUGEROT
Sporotrichosis
Ulcus primitivum sporotrichoticum (Sporotrichosis verrucosa) cum lymphangitide; gummata nodosa.

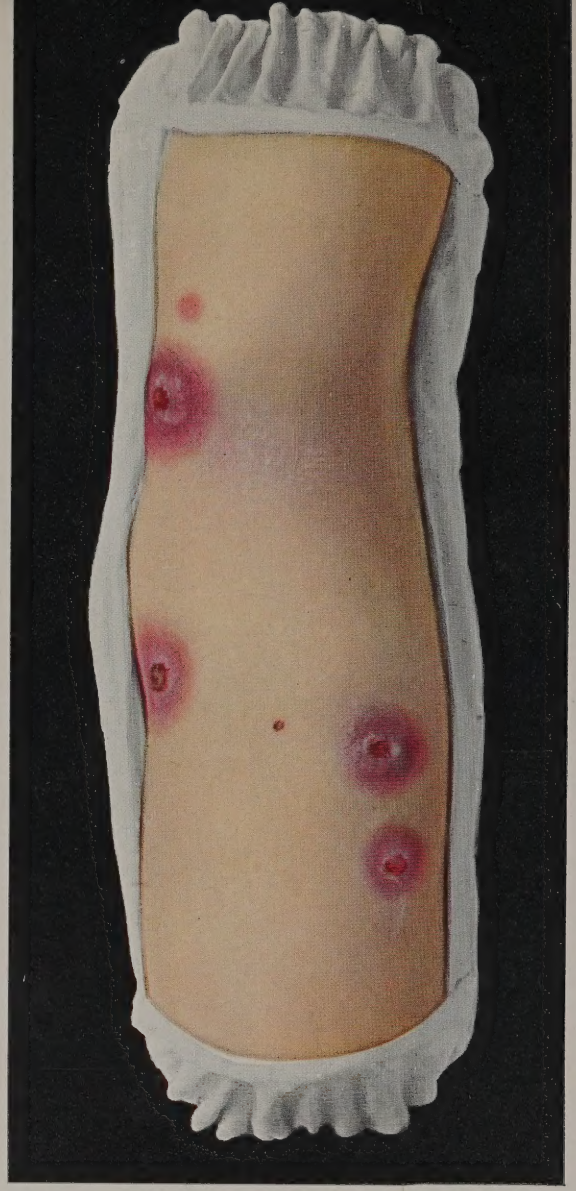

21.
de BEURMANN et GOUGEROT
Sporotrichosis
Gummata disseminata ulcerata.

Urban & Schwarzenberg in Berlin u. Wien.

Ein Fall von benigner Sarkoidgeschwulst der Haut.

Von Dr. Galewsky, Dresden.

Tab. XVIII, Fig. 22.

(Ringed eruption of the skin – Colcott Fox; Eruption circinée chronique de la main – Dubrueilh; Lichen annularis, a ringed eruption in the extremities – Galloway.)

Im Archiv für Dermatologie 1903, Bd. LXIV, haben Rasch und Gregersen an der Hand eines Falles über einen neuen Typus von Sarkoidgeschwulst der Haut berichtet und die drei bisher in der Literatur vorhandenen Fälle erwähnt. Ich möchte hier einen fünften derartigen Fall beschreiben, über den ich bereits kurz auf dem Kongresse der Deutschen dermatologischen Gesellschaft zu Bern[1]) berichtete und den ich als Fall zur Diagnose vorgestellt habe.

Im Herbst 1904 suchte mich das Dienstmädchen, Fräulein B., 26 Jahre alt, wegen einer Affektion auf, die seit mehreren Monaten bestanden hätte und bereits von ihrem Arzt längere Zeit mit Arsen behandelt worden wäre. Die Affektion hätte mit kleinen, runden, roten Flecken angefangen, die allmählich sich zu kleinen Knoten entwickelt hätten; aus den kleineren Knoten wären derbe große, ringförmige entstanden. Die Hautkrankheit, die sie in ihrem Berufe wegen ihres Aussehens sehr störte, hätte gar nicht gejuckt, die Stellen seien nur ab und zu bei Stoß schmerzhaft gewesen. Die Behandlung wäre bis jetzt erfolglos geblieben. Bei der Untersuchung fand ich kleine, linsenartige rote Stellen am Unterarm und zwei größere ringförmige Stellen am rechten Zeigefinger. Die linsenartigen Stellen am Unterarm waren lebhaft rot an der Peripherie, während die Mitte der Papel von weißem, elfenbeinartigem Glanze war. Die zwei ringförmigen Stellen am rechten Zeigefinger stellten halbkreisförmige Ringe vor, die an einer Stelle offen waren, sie waren leicht erhaben, indolent und von harter, keloidartiger Konsistenz. Von dem roten Infiltrat, welches in der Tiefe zu sehen war, hoben sich deutlich die blassen, elfenbeinartig erhöhten, harten, keloidartigen Ränder ab, wie altes Elfenbein mit glatter, wachsartig glänzender Oberfläche. Die Geschwülstchen sitzen verhältnismäßig oberflächlich und bewegen sich leicht auf dem subkutanen Bindegewebe. Die Mitte der Halbringe scheint völlig normal zu sein, zeigt höchstens einen leichten atrophischen Glanz. Unter Arsenbehandlung (Sol. Fowleri), lokaler Teerpinselung und Pflasterbehandlung heilte die Affektion ganz langsam ohne Pigmentierung ab. Ob durch das Arsen oder mit dem Arsen, ließ sich schwer beurteilen. Am 1. Juli 1905 suchte mich die Patientin wieder auf wegen derselben Affektion, die inzwischen rezidiviert war. Patientin blieb vom 1. Juli 1905 bis 10. Jänner 1906 in meiner Behandlung, dann stellte sie sich als geheilt vor. Die Patientin zeigte auch jetzt wieder einzelne, etwas derbe, rötliche Knötchen mit elfenbeinartiger, weißer, glänzender Oberfläche am Unterarm bis in die

[1]) Verhandl. d. Kongr. d. D. dermat. Ges. zu Bern 1906.

Nähe des Ellenbogens hinaufsteigend; am rechten Zeigefinger waren diesmal drei Halbringe von derselben Farbe und Konsistenz wie das erste Mal, der eine Halbring bestand aus zwei konfluierenden. Farbe und Aussehen, insbesondere die keloidartige Härte, der weiße, elfenbeinartige Glanz, das Freibleiben von Jucken oder Schmerzen, waren genau dieselben wie das erste Mal. Patientin, die im übrigen auf Tuberkulin nicht reagierte und nichts Tuberkulöses zeigte, wurde mit asiatischen Pillen, Arseninjektionen und lokal mit Salizylseifenpflaster und Thiosinaminpflastermull behandelt; auch hier zeigte sich wieder eine allmähliche Regression der einzelnen Knötchen. Patientin blieb einige Zeit weg, stellte sich dann im Jänner als geheilt vor und erklärte, die Knötchen wären allmählich abgeheilt. Als Rest der verschwundenen kleinen Knötchen und Geschwülstchen fand man auf der Haut anscheinend schwach atrophische, kaum sichtbare Stellen von vielleicht etwas weißlicherer Farbe als die umgebende Haut. Auch hier ließ es sich wieder nicht entscheiden, ob die Affektion durch das Arsen oder mit dem Arsen abgeheilt war, wenn ich auch persönlich

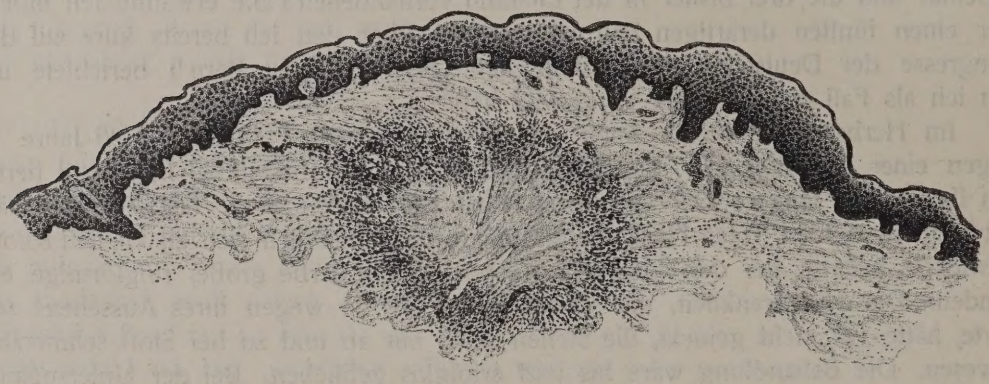

glaube, daß die Arsenbehandlung die Abheilung beschleunigt hat. Ein besonderer Einfluß der lokalen Behandlung ließ sich nicht erkennen, weder Teer noch die Salizylseifen oder Thiosinaminpflaster zeigten eine ausgesprochene Wirkung. Zur mikroskopischen Untersuchung wurde ein kleines Stück aus einem Geschwülstchen ausgeschnitten, in Alkohol gehärtet und nach van Giessons, mit Hämatoxylin und Eosin, mit Orcein, mit Methylenblau und Alauncarmin sowie nach der Ziel-Neelsenschen Methode gefärbt. Die mikroskopische Untersuchung ergab eine normale Oberhaut; weder an den Schweißdrüsen noch Talgdrüsen waren pathologische Veränderungen zu sehen. In der Cutis fand sich ein diffuses Infiltrat von Zellen, die wie fixe Bindegewebszellen aussahen, welches sehr wenig Mastzellen enthielt und in einem Präparat auch einzelne Fremdkörperriesenzellen zeigte. Das Zellinfiltrat saß hauptsächlich in der Pars reticularis, der Papillarkörper und das subkutane Bindegewebe waren völlig frei. In dem peripheren Teil dieser Geschwulst fanden sich gefäßhaltige Bindegewebsstränge, zwischen denen Rundzelleninfiltrate an einzelnen Stellen vorhanden waren. Veränderungen des Bindegewebes und des elastischen Gewebes waren nicht nachweisbar; in der zentralen Partie waren die Kerne nicht färbbar, in dem zentralen Teil des Infiltrates war Nekrose vorhanden.

Die mikroskopische Untersuchung ergab also, ähnlich wie bei den Untersuchungen von Dubreuilh sowie von Rasch und Gregersen, daß es sich um eine Bindegewebsgeschwulst handelt, welche einen benignen Charakter trägt und in keines der bisher beschriebenen Krankheitsbilder hineinpaßt. Der Fall reiht sich völlig den anderen vier Fällen an, die hier ganz kurz erwähnt sein mögen:

Der erste Fall ist von Colcott Fox mitgeteilt worden als Ringed eruption on the fingers, Brit. Journ. of Derm. 1895, p. 91. Es handelte sich um ein 11jähriges Mädchen, bei welchem an der Beugeseite des linken Ringfingers eine ovale, ringförmige Affektion auftrat, mit glatter, runder, hervorragender Kante von weißer Farbe und teigartiger Konsistenz. Die Haut in der Mitte war normal, eher etwas röter. Der Rand war empfindlich gegen Druck. Am kleinen Finger der rechten Hand bestand ein ähnlicher Ring. Die Geschwülstchen hatten 2 Monate vorher angefangen und

waren allmählich gewachsen. Colcott Fox glaubte, daß diese Erkrankung mit R. Crockers Erythema elevatum diutinum verwandt sei.

Dubreuilh veröffentlichte in den Ann. de Derm. et syph. 1895, p. 355, einen Fall von „Eruption circinée chronique de la main" bei einer 33jährigen Dame. Die Affektion an den Fingern bestand 5 Jahre, hatte mit kleinen, weißen, derben Knötchen an beiden Zeigefingern und dem linken Daumen begonnen. Indem die Knötchen sich in der Mitte zurückbildeten, entstanden Ringe mit exzentrischem Wachstum. Neue Knötchen entstanden unter der Form linsengroßer Knoten an beiden Zeigefingern und Mittelfingern. Die Knötchen waren derb, blaß, von Keloidkonsistenz, an beiden Seiten von schwach violetter Verfärbung abgegrenzt. Unter Behandlung mit Mennige-, Zinnober- und Vigopflaster trat in den meisten Knoten Rückbildung ein. Die histologische Untersuchung ergab ein derbes Bindegewebsinfiltrat ohne Riesenzellen, mit sehr wenig Mastzellen in der Pars reticularis; in der zentralen Partie bestand Nekrose.

Unter dem Namen Lichen annularis hat Galloway im Brit. Journ. of Derm. im Jahre 1899, p. 221, den dritten Fall beschrieben. Bei einem 10jährigen Knaben bildeten sich an den Fingerknöcheln kleine Knötchen, die sich später zu Ringen mit

blassen, elfenbeinartigen erhöhten Rändern heranbildeten. Im Zentrum des Ringes schien Atrophie vorhanden zu sein. Die histologische Untersuchung ergab dichte Zellanhäufungen in der Pars reticularis, die ebenfalls aus Bindegewebszellen von langer und spindelförmiger Gestalt bestehen, es fanden sich wenig Rundzellen und sparsame Mastzellen; im zentralen Teile des Infiltrates ist Nekrose vorhanden.

Rasch und Gregersen berichten im Archiv für Dermatologie 1903, Bd. LXIV, über den vierten Fall. Es handelt sich um eine 33jährige Dame, bei welcher auf der Dorsalseite des Zeigefingers an der linken Hand allmählich, auch an den Fingern der rechten Hand weißliche Geschwülste auftraten. Die Geschwülste begannen als kleine weißliche Tumoren, wuchsen bis auf einen Querschnitt von zirka 1 *cm*, andere verschwanden spontan nach einigen Monaten, ohne Zeichen oder Narben zu hinterlassen. Kein Jucken, keine Empfindlichkeit etc. Alle Geschwülste waren derb, weißlich oder weißgelb wie altes Elfenbein, mit glatter, wachsartig glänzender Oberfläche, saßen frei auf dem subkutanen Bindegewebe in der Lederhaut.

Es handelte sich also nach Rasch in allen Fällen um eine Erkrankung, „welche sich durch die langsame schmerzlose Entwicklung von elfenbeinartiger Infiltration charakterisiert, die geneigt ist, Ringe zu bilden und sich hauptsächlich auf die Finger, seltener auf den Unterarm erstreckt". Die Erkrankung scheint gutartiger Natur zu sein und unter Arsen abzuheilen. Es handelt sich um eine Bindegewebsgeschwulst in der Pars reticularis mit Neigung zu zentraler Nekrose. Bezüglich der Einrangierung dieser Erkrankungsform möchte ich mich völlig Rasch anschließen, der diese Affektion in die Gruppe der sogenannten benignen sarkoiden Geschwülste einreiht, wie sie zuerst von Böck beschrieben wurden. Wenn auch Differenzen zwischen den Böckschen Fällen und den eben erwähnten bestehen, so scheinen diese beiden Affektionen doch wahrscheinlich zusammen zu gehören.

22.
E. GALEWSKY
Tumores benigni sarcoïdei cutis.

Urban & Schwarzenberg in Berlin u. Wien.

Poikilodermia atrophicans vascularis.

Von Prof. E. Jacobi
Direktor der Großh. dermatologischen Universitätsklinik zu Freiburg i. Br.

Tab. XIX, Fig. 23.

Im Beginn des vorigen Jahres wurde ein Patient in die Freiburger dermatologische Klinik aufgenommen, der ein höchst eigenartiges, fast über den ganzen Körper ausgebreitetes Hautleiden aufwies. Eine bestimmte Diagnose konnte nicht gestellt werden, wenigstens ließ sich der Fall unter keinem der bisher beschriebenen Krankheitsbilder ohne Zwang unterbringen. Erst im Juni 1906 erschien eine Arbeit von Petges und Cléjat[1]) (aus der Klinik Dubreuilh), in der unter der Bezeichnung „Sclérose atrophique de la peau et myosite généralisée" ein Fall, der mit dem unsrigen eine ziemlich große Ähnlichkeit darbot, veröffentlicht wurde. Im September 1906 wurde dann mein Patient auf dem IX. Kongreß der Deutschen Dermatologischen Gesellschaft in Bern[2]) „zur Diagnose" vorgestellt; die an die Demonstration sich anschließende Diskussion ergab so weit auseinandergehende Ansichten, daß man danach wohl mit Recht annehmen muß, daß wir es mit einer noch gar nicht oder höchstens einmal ähnlich beschriebenen Erkrankung zu tun haben, die für sich allein betrachtet zu werden verdient; vielleicht gibt die jetzige, einem größeren internationalen Kreis von Fachleuten vorliegende Beschreibung Veranlassung, analoge Fälle zu veröffentlichen und das merkwürdige Krankheitsbild genauer festzulegen.

Anamnese. Faller, H., 30jähriger Landwirt, stammt von gesunden, noch lebenden Eltern; in der Familie keinerlei Erkrankungen, abgesehen von einem Fall von Tuberkulose, der den Tod einer Schwester herbeiführte. Im Jahre 1902 wurde Patient wegen Gelenkschmerzen und Müdigkeit einige Wochen auf der internen Klinik behandelt; die damalige Diagnose „Sklerodermie?" gründete sich auf eine eigenartige ödematöse Schwellung und blaurötliche Verfärbung der Haut im Gesicht, auf dem behaarten Kopf, stellenweise auch am Rumpf und an den Extremitäten. Daneben fanden sich vereinzelt narbenartige Veränderungen der Haut, Kratzeffekte, durch sehr intensives Jucken verursacht und besonders an den Beinen flächenhafte frischere Rötung. Seither ist Patient nach seiner Angabe nie frei von Beschwerden gewesen; Ende 1905 bekam er eine ausgedehntere Eruption von Knötchen, die mit Borken bedeckt waren und einen Eiterpfropf enthielten (Furunkel?). Jucken und Gliederschmerzen erreichten um diese Zeit eine besondere Intensität. Abgesehen von einer gewissen Mattigkeit, hat sich Patient dabei verhältnismäßig wohl gefühlt.

[1]) Petges et Cléjat; Sclérose atrophique de la peau et myosite généralisée. Annales de dermatologie et de syphiligraphie; Juni 1906, Nr. 6, p. 550.

[2]) Verhandlungen der Deutschen dermatologischen Gesellschaft. IX. Kongreß, Bern, 12. bis 14. September 1906.

Status praesens (bei der Aufnahme in die Klinik). Kräftig gebauter Mann, in mäßig gutem Ernährungszustand, mit auffallend schwacher Muskulatur und geringem Fettpolster. Auf dem Kopf, besonders am Hinterkopfe, stehen die Haare recht dünn; die stark schuppende Kopfhaut zeigt atrophische Stellen von etwa Linsengröße, die von einem hyperämischen, teilweise auch bräunlich pigmentierten Netz eingerahmt sind. Die Haut an den Ohrmuscheln erscheint atrophisch, straff gespannt und glänzend. Im Gesicht ist die Haut matt bläulichrot bis bronzefarben, leicht gedunsen, besonders nach den unteren Augenlidern hin, die stärker ödematös sind. Die Nasolabialfalten sind etwas verstrichen, die Haut der Nase erscheint wie gespannt. Am Halse ist die Haut diffus gerötet, mit Teleangiektasien durchsetzt, stellenweise mit spärlichen, fest anhaftenden Schuppen bedeckt. Die auffallendsten Veränderungen finden sich am Rumpf. Die Haut über dem Rücken, in noch höherem Grade die über der Brust ist in weiter Ausdehnung atrophisch verändert; die einzelnen atrophischen Flecken von wechselnder Größe sind teils von dunklen Pigmentierungen, teils von einer hellroten bis lividen Marmorierung eingerahmt, innerhalb deren sich zahlreiche Teleangiektasien, hie und da auch kapilläre Blutungen vorfinden. Im Innern der atrophischen Stellen treten die Follikel als stecknadelkopfgroße, scharf begrenzte rotbraune Punkte hervor. Es entsteht so ein sehr eigenartiges Bild, das am meisten den Hautveränderungen nach einer abgelaufenen intensiven Röntgenverbrennung ähnelt[1]). Am Abdomen, das bis auf die leicht atrophische Nabelgegend frei ist, schneidet die Affektion unterhalb des Rippenbogens mäßig scharf ab, am Rücken reicht sie bis zum Kreuzbein. An allen erkrankten Hautstellen des Rumpfes ist die Haut gespannt, verdünnt, pergamentähnlich und scheint dem knöchernen Thorax direkt aufzuliegen, ist aber überall verschieblich und nirgends deutlich sklerosiert. An den leicht marmoriert erscheinenden Oberschenkeln finden sich ganz analoge Veränderungen, nur ist die Pigmentierung weniger dunkel; die Unterschenkel zeigen fleckenhaft livide Verfärbung der Haut ohne ausgeprägte Atrophien. An den Armen und Händen bestehen deutlich atrophische Flecken und hyperämisch-zyanotische Stellen, erstere besonders an den Karpo-Metakarpalgelenken und an den Endphalangen, letztere mehr an den Oberarmen. Die Nägel selbst sind kaum verändert, dagegen erscheinen Nagelfalz und Nagelwurzel stärker atrophisch und von Teleangiektasien durchsetzt. An den Unterarmen ist eine gewisse Hypertrichosis vorhanden, die indessen nicht hochgradiger ist, als man sie bei Landleuten, die bei der Arbeit ihre entblößten Vorderarme der Sonne aussetzen, gewöhnlich findet. Außer den genannten Veränderungen finden sich über den Körper zerstreut, besonders in der Gegend des Schultergürtels, zahlreiche, nicht gruppierte, bis zehnpfennigstückgroße weiße Narben, die nach Angabe des Patienten von Geschwüren (Furunkeln?) herrühren sollen.

Die Schleimhaut beider Wangen zeigt ein weißliches Gitterwerk in der Ausdehnung eines Dreimarkstückes; ähnliche kleinere Stellen sind an der Lippenschleimhaut, da, wo sie den Zahnreihen anliegt, vorhanden.

Wie man besonders an den Randpartien größerer erkrankter Flächen beobachten kann, entwickeln sich die atrophischen Stellen aus einem weitmaschigen, hellrot gefärbten Netzwerk, das aus Teleangiektasien und kapillären Hautblutungen zusammengesetzt ist.

[1]) Patient wurde niemals der Einwirkung von Röntgenstrahlen ausgesetzt.

Die Untersuchung der inneren Organe, sowie des Urines ergibt nichts Abnormes; eine während des Berner Kongresses nachweisbare Vergrößerung der Leber bestand im Frühjahre noch nicht und war auch später nicht mehr vorhanden. Die Muskulatur ist im allgemeinen sehr wenig entwickelt und stellenweise, besonders an den Armen, auffallend schwach, aber nirgends druckempfindlich oder bei Bewegungen schmerzhaft; dagegen klagt Patient über große Mattigkeit und über Schmerzen in den Gelenken, die objektiv keine Veränderungen erkennen lassen. Bei der Aufnahme in die Klinik gibt Patient an, durch sehr heftiges Jucken, besonders des Nachts, gequält zu werden.

Über den weiteren Verlauf ist nicht viel zu bemerken. Bei der letzten Untersuchung im August 1907 war das Bild der Erkrankung fast dasselbe, wie bei der ersten Konsultation, nur erschien die Haut im allgemeinen etwas blasser, was wohl darauf zurückzuführen ist, daß der Patient nicht mehr arbeitsfähig war und sich wenig im Freien aufhielt; neue Erscheinungen an der Haut waren nicht aufgetreten. Die Gelenkschmerzen und die Mattigkeit waren unverändert, dagegen wird der Patient nicht mehr durch den Juckreiz belästigt.

Die histologische Untersuchung eines im Frühjahre 1906 exzidierten Hautstückchens, das sowohl frischere, als ältere atrophische Veränderungen aufwies, ergab an den frischer erkrankten Stellen hauptsächlich kleinzellige Infiltration um die vielfach erweiterten Hautgefäße und um die Drüsen herum, an den älteren Partien beträchtliche Atrophie der Haut in allen ihren Schichten, Schwund und Rarefizierung des Fettgewebes, Atrophie und Zerfall der elastischen Fasern, sowie abwechselnd Fehlen des Pigments und fleckweise Anhäufung desselben. Irgendwelche besonders charakteristische Veränderungen konnten mit dem Mikroskop nicht nachgewiesen werden.

Die Deutung des Falles ist nicht leicht; daß es sich um keinen der bisher anerkannten Typen der Hautatrophie handelt, dürfte aus dem Krankheitsbild ohneweiters hervorgehen. Eher könnte man an eine universelle Sklerodermie im atrophischen Stadium denken, doch spricht dagegen, abgesehen von dem Fehlen der Sklerosierung der Haut, ganz besonders die Art und Weise der Entstehung der Atrophien, die sich ohne die bei der Sklerodermie sonst beobachteten Stadien direkt und sehr früh entwickeln. Der in der Diskussion auf dem Berner Kongreß geäußerten Ansicht, es könne sich um einen Lupus erythematosus disseminatus[1]) handeln, muß ich entschieden widersprechen, da trotz jahrelanger Beobachtung niemals, auch bei der Entstehung frischerer Herde nicht, typische primäre Effloreszenzen beobachtet werden konnten; auch ist, wie Jadassohn hervorhob, bei Erythema perstans Kaposi die Abgrenzung eine viel schärfere, als in unserem Fall.

Wie schon oben erwähnt, fand ich nur in einer Arbeit von Petges und Cléjat[2]) aus der Klinik Dubreuilh die Beschreibung eines Falles, der ein, wenn auch nicht identisches, so doch unserem Patienten sehr ähnliches Krankheitsbild darbot. Ganz besonders die Erscheinungen im Gesicht und am Rumpf sind in beiden Fällen ganz außerordentlich ähnlich, dagegen zeigte die Patientin von Petges und Cléjat an den Armen und Händen viel hochgradigere Veränderungen als unser Patient. Ebenso fehlt bei unserem Kranken die Myositis, die bei dem Fall von Petges und Cléjat doch zu dem allgemeinen Krankheitsbilde zu gehören scheint, ebenso wie die Tuberkulose,

[1]) S. l. c.
[2]) S. l. c.

der Petges und Cléjat eine gewisse ätiologische Rolle bei der Entstehung der Hautveränderungen zuteilen möchten. Den allergrößten, ausschlaggebenden Unterschied aber finden wir im histologischen Bild: da fehlen in unserem Fall die seltsamen Körperchen, die von Darier als hyalin degenerierte Plasmazellen gedeutet werden und die dem Fall von Petges und Cléjat ein eigenartiges Gepräge verleihen, vollständig. Auf die weiteren, nicht unbeträchtlichen histologischen Unterschiede gehe ich an dieser Stelle nicht ein. Ich darf demnach wohl annehmen, daß unser Fall sich weder unter einem der anerkannten Krankheitstypen unterbringen läßt, noch mit dem von Petges und Cléjat beschriebenen Krankheitsbilde der Sclérose atrophique identisch ist, kurz, daß wir es mit einer eigenen Art der Atrophie der Haut zu tun haben.

Mit Rücksicht auf die außerordentliche Buntheit der Hautveränderungen und das Vorherrschen der Atrophien, die durch Gefäßerkrankungen zu stande kommen, möchte ich den Namen: „Poikilodermia atrophicans vascularis“ vorschlagen. Am meisten ähnelt das Gesamtbild einer Atrophie nach Röntgendermatitis.

E. Jacobi. Poikilodermia atrophicans vascularis.

23.
E. JACOBI
Poikilodermia atrophicans vascularis.

Urban & Schwarzenberg in Berlin u. Wien.

Case for diagnosis.

By W. Allan Jamieson. M. D., F. R. C. P. E. Consulting Physician for Diseases of the Skin, Edinburgh Royal Infirmary.

Tab. XX, Fig. 24.

Two instances only of a peculiar chronic dermatosis have been seen by me in all my experience. One of these was under my own care, the other, precisely similar, under that of Dr Norman Walker, my successor in the Skin Wards of the Edinburgh Royal Infirmary, which he has most kindly permitted me to publish. The particulars are as follows.

Case 1. Annie E. 20. Admitted to my Ward 30th May 1896. Family history good. She herself has always been rather delicate, is stunted in growth, and has never menstruated. For the last seven years has suffered from bronchitis in winter, and has still a cough. Her complexion is sallow, and she is thin. Her hair has a dry and faded appearance, and sandy colour. Digestion good. Urine normal. Her present illness commenced when she was six weeks old, began on the arms and thence spread over the body. Since then she has never been entirely free from it. When three years old she was for some time in Perth Infirmary, and received benefit. Again, five years since she was for three months in the Edinburgh Royal Infirmary, under Professor Grainger Stewart, and went out improved, but the complaint soon relapsed. The condition has been much worse since she attained the age of fourteen. The cheeks, forehead, and upper lip, have pinkish coloured, infiltrated, and oozing and crusted patches scattered over them, indistinguishable in aspect from a moist eczema. On the back at the root of the neck, over the scapular regions, on the sides of the thorax but less over the spine, are rose pink patches, not very distinctly margined, and slightly thickened on pinching them up. These are dry, scaly and rough. Between these are numerous blotches of a pinkish hue, the skin itself being sallow. On the front of the thorax are similar patches at the root of the neck; over the clavicles these are arranged in stripes, especially at the sides of the mammae; while over the hypochondriac region they are arranged in dots. On the arms there are more definitely thickened patches, which are pink in colour, infiltrated and scaly. The same may be said of the legs, back of the hands and the dorsum of the feet. On the inner side of the thighs, to and below the knee, the condition reaches its acme. The eruption has there quite the appearance of mucous tubercles. The patches rise from the surface as much as two or three lines, are uneven and nodulate, with blunt papillary elevations. These on admission were covered with brownish crusts, which, however, soon separated after a few applications of poultices of cold starch containing a little boric acid. The elevated areas were firm to feel, and were sharply defined at their margins. The eruption gives rise to a considerable amount of itching,

and bears evidence of having been scratched. The inguinal glands were enlarged. Here and there on the thighs, but more conspicuous on the legs where the surface was smoother, were seen brownish, or more frequently, crimson red spots, some quite flat, others raised, resembling vascular naevi.

The starch poultices were continued for three days, and boric acid warm baths were at the same time administered. On the 3rd June the surface was clean and free from crusts everywhere, and now inunction with a ten per cent. salicylic vaseline was begun and its use persevered with till the 24th June. By that time the infiltration on all the body except the thighs had greatly lessened. She had put on flesh and looked comparatively plump. But the elevations on the thighs had not flattened down much, if at all. These as well as the areolae of the nipples still shewed a mamillated appearance, which presented smooth, nodular projections.

One of these on the thigh was cut out soon after her admission, and before anything had been done save to cleanse the surface. This was examined by Dr Leith, the Pathologist to the Royal Infirmary. The horny layer was thin. The rete mucosum was not much increased in thickness, but long finger-like prolongations ran down from it into the corium, the intercellular spaces were dilated, and the epidermic cells themselves oedematous. The meshwork of the papillary corium was opened out, and the vessels were dilated. The deeper portion of the corium shewed some degree of cellular infiltration, particularly near the vessels. Beneath there was much firm connective tissue, in wavy bands. Round the coil glands there was a wide-meshed myxomatous arrangement, with branching connective tissue cells. The glands themselves were little altered.

Case 2. William M. 23. Farm labourer in the North of Scotland. Admitted to the Royal Infirmary of Edinburgh under the care of Dr Norman Walker, 14th December 1906.

His father and mother are alive and healthy, and so are all their children, but two grandchildren are affected with what has been called eczema of a chronic type. He himself looks a fairly robust man, and suffers from no ailment except his skin disease. The urine on admission had a sp. gr. of 1040. was acid, contained neither sugar, albumen, bile, blood, nor indican, on this or any subsequent occasion. The blood shewed 5,000,000 red corpuscles, 5100 white.

The eruption for which he sought advice, began on both knees when he was nine months old, and appeared on the face about the same time. He then had croup badly and to this the doctor who attended him ascribed its appearance. Owing to the condition of his skin he has never been vaccinated. From the knees it spread upwards and downwards over the legs and thighs, but during his school life it disappeared from the patellar region. There were also two small spots near the coracoid process of the scapula. Scabs and crusts were apt to form on the eruption accompanied by itchiness, and he was prone to pick these off. When about thirteen years of age confinement to bed and the use of an ointment greatly improved the state of the disease. Two years ago it returned on the face, from which it had for a time been absent, and since then it has come and gone.

When admitted the eruption was present on the following situations. The left side of the cheek and on the chin. A patch some inches in area at the upper third of the extensor aspect of the right forearm. The lower two thirds of each thigh in

front, and somewhat higher behind, irregular patches on the calf and some on the shin and near the ankles. All these places were covered with crusts, and on their removal by starch poultices, the denuded surfaces oozed slightly for a time. The eruption itself had an uneven surface and was raised in parts several lines above the surrounding skin, from which in general it was sharply defined. Its colour varied from a pale lilac to a rose pink. It was arranged in stripes or bands or more or less irregular areas. On the thighs the intervening sound skin presented a yellowish brown tint. The aspect shewn was precisely that represented in the illustration, and corresponded exactly to that in Case 1.

After the removal of the crusts a two and a half per cent. salicylic vaseline was applied, and this was continued till Dec. 17th. The right leg had three exposures to the x rays, but as there was no improvement, he was given no further irradiations. Till his discharge Lassar's paste was used. Internally, at first he had cod liver oil, but on 2nd January 1907 five grain doses of quinine were administered thrice a day.

On the 12th February when he was sent home his state was as follows. Everywhere the eruption had flattened down, and was now level with the skin. On the left thigh the colour was a pale lilac, on the right more of a rose hue. There was some pigmentary staining here and there which he said was left behind by patches of eruption which had faded. The centre of the shin for a space of five or six inches exhibited a scarlike condition. The skin was white and quite smooth and felt thin on pinching it up. Here and there were isolated crimson spots, varying from a small pea to less than a millet seed in size. These were scattered over the thighs and legs, but were not very numerous. They were composed of very fine vessels, were flat on the surface, and did not entirely fade under the diascope. No scar was left on the face where there had been some of the eruption on admission, nor were there there any of the naevoid spots. He stated that he never in his recollection had been so free from the eruption as then.

Sections from a piece of skin removed from the front of the thigh, where the eruption was well pronounced, were made and stained in various ways by Dr Cranston Low. The horny layer was extremely thin, as was to be expected in skin from a part which had been subjected to treatment, and in consequence had quite flattened down. There was increased downgrowth in the inter-papillary ridges or cones, which projected deeper than usual into the corium, but the constituent cells were normal in aspect, and there was no great amount of inter-cellular oedema. The meshwork of the corium was slightly opened out, and there was cell exudation of a chronic type, especially round the bloodvessles, proving the long standing of the inflammatory phenomena. Many mast cells were seen in the corium. The elastin was less in quantity than normal, its fibres were broken up, so that it manifested a fragmentary appearance, but it could be traced even to the apices of the papillae. The coil-glands were natural, and there was no trace of the myxomatous condition described by Dr Leith as existing in the first case.

The disease is one which commences in early childhood, and so far as observation goes, persists unchanged into manhood or womanhood. It exhibits characteristics which seem to be of a chronic catarrhal type, yet it is not a mere eczema.

The scarring seen on the shins in the second case, the vascular naevi scattered scantily over the lower limbs in both, and the entire absence of oozing when the crusts present on admission were cleared away, differ materially from the conditions met with in eczema of the most obstinate variety. Though the projecting ridges had some resemblance to dermatitis vegetans, there was none of that purulent secretion elicited on pressure, which occurs in it. The chronicity of the process was supported by the number of mast cells found in the microscopic sections. In another skin disease of long duration which also has its beginning in infancy, urticaria pigmentosa, the abundance of mast cells is quite remarkable. Gulland (Fol. haematologica, 1906. No. 10 u. 11) says "Mast cells seem to be associated with inflammatory conditions, especially of a chronic kind, but their exact relation to these processes has not yet been made out". Williams again (Journ. Am. Med. Ass. Dec. 14 1901) observes "Mast cells are uncommon in pus and in muco-purulent discharges". There is no evidence forthcoming that the complaint is microbic in its origin. My object in publishing the cases is to obtain an opinion as their true nature from others who have seen parallel ones.

The illustration accurately represents the appearance of the eruption as seen in the first case related, after the crusts had been removed by poulticing with starch, but before any treatment had been instituted.

24.
W. ALLAN JAMIESON
Casus pro diagnosi.

Urban & Schwarzenberg in Berlin u. Wien.

„Sarkoide" Hauttumoren.

(Aus der k. k. Klinik für Hautkrankheiten der Universität Innsbruck.)

Von Prof. Dr. Ludwig Merk.

Tab. XXI, Fig. 25.

Am 7. Juli 1905 kam Viktor O., ein 39jähriger verheirateter Bauerntaglöhner mit einem Zustande in den beiden Genitokruralfurchen zur Aufnahme, wie er in der beifolgenden Abbildung festgehalten ist.

Anamnestisch wurde erhoben, daß drei Jahre vor Aufnahme an der Haut des Genitales und dessen Umgebung die auf der Abbildung dargestellten Vitiligoflecken aufgetreten seien. Zwei Jahre später, im Sommer 1904, soll es in beiden Schenkelbeugen, infolge stärkeren Schwitzens, zu einem Ausschlag von heftig juckenden Knötchen gekommen sein. Diese wurden zerkratzt, vergrößerten und verbreiteten sich zu Herden; die Herde verdickten sich und so kam es nach etwa einem halben Jahre zur dargestellten Ausbreitung. Das Jucken, welches eine Zeitlang besonders heftig geworden war, habe in der allerletzten Zeit etwas nachgelassen. Der übrige Gesundheitszustand sei vollkommen befriedigend gewesen.

Hervorzuheben ist noch, daß Patient 1889 in Boston bei einem Bahnbau gearbeitet hatte, „Wechselfieber" durchgemacht habe, daß er aber nie venerisch erkrankt gewesen sei.

Befund am 7. Juli 1905 (Ergänzung zum Bilde): Kräftig gebauter Mann von gesundem Aussehen, in mäßig gutem Ernährungszustande.

Die Vitiligo ist nicht nur auf die perigenitale Gegend beschränkt, sondern auch in den Hüften, am unteren Bauche, zwischen den Schulterblättern und in der Kreuzgegend anzutreffen. Die Haare sind in diesen Herden ebenfalls pigmentlos. Es sei vorweg bemerkt, daß die Vitiligo als zufälliger Simultanbefund aufgefaßt werden mußte.

Die symmetrischen flachen Geschwulstknoten sind derb und über der Faszie verschieblich. Bei seitlichem Drucke kann man aus kleinsten oberflächlichen Abszeßchen Eitertropfen pressen. Die Oberfläche ist, wo die Skrotalhaut anliegt, feucht, an unbedeckten Stellen zum Teil schwach verkrustet und trocken.

In unmittelbarer Umgebung der Tumoren finden sich regellos verteilte, teils einzeln stehende, teils zu kleinen Haufen zusammengedrängte, hirsekorngroße, blaßrote, oberflächlich sitzende, vielfach zerkratzte, wie urtikarielle Knötchen, welche an manchen Stellen zu kleinen regelmäßig begrenzten Herden geröteter, infiltrierter und nässender Haut konfluieren. Ähnliche solche Knötchen von Lichen-urticatus-Charakter trifft man auch in den Hüften und am Bauche unterhalb des Nabels.

In den Leisten tastet man beiderseits zwei bis drei etwa erbsengroße derbe Lymphknötchen. Jene der anderen Körperregionen sind nicht vergrößert.

Die sichtbaren Schleimhäute sind von normalem Aussehen. Die inneren Organe zeigen keine Veränderungen, insbesondere fehlt ein Milztumor.

Entsprechend der Mitte der rechten Tibia eine obsolete Frakturstelle mit Dislokation des unteren Endes nach vorne und innen. Körpertemperatur 36·7°, Puls 72, von normaler Beschaffenheit. Körpergewicht 71·4 *kg*.

Urin schwach sauer reagierend, klar, ohne pathologische Beimengungen.

Blutbefund: Hämoglobin (nach Fleischl) 85—90%. In 1 mm^3 4,800.000 Erythrozyten und zirka 9000 weiße Blutkörperchen. Die Arten derselben im normalen prozentuellen Verhältnisse. Es sei ausdrücklich hervorgehoben, daß die eosinophilen nicht vermehrt waren.

Eingehende Untersuchung auf etwaige Zeichen überstandener Lues fiel durchaus ergebnislos aus.

Der Zustand blieb während mehrwöchiger Beobachtung vollkommen unverändert. Am 18. August 1905 wurde der rechte Tumor, am 1. September 1905 der linke im Gesunden exzidiert und die Wunden teils durch Naht geschlossen, teils durch Granulierung zur Überhäutung gebracht.

Der Versuch, die Massen zu exkochleieren, scheiterte an dem derben, zähen Bau. Nur die oberflächlichsten Partien, entsprechend den nestartigen Abszeßchen, ließen sich auslöffeln. Der Tumor selbst war derb, zeigte am frischen Durchschnitt ein festes faseriges Gefüge. Die Maschen waren von einem graulichweißen, saftreichen Gewebe erfüllt, das sich leicht exkochleieren ließ.

Mehr der Schulung als innerer Notwendigkeit zuliebe wurde differentialdiagnostisch zunächst eine allfällige Granulationswucherung auf dem Boden eines eventuellen intertriginösen Ekzems, ferner Wucherungen, wie sie bei Pemphigus vegetans auftreten, und selbst luxurierende syphilitische Papeln in Betracht genommen.

Aus ähnlichen Gründen wurde Tuberkulin injiziert (0·5 und 3 *mg* A-T.), ohne daß irgend welche Reaktion aufgetreten wäre. Meerschweinchen, denen 1 cm^3 große Stücke, entnommen aus der Mitte der Affektion, unter die Bauchhaut eingenäht worden waren, blieben reaktionslos und nach Tötung der Tiere traf man die Stücke vollkommen resorbiert. Ebenso resultatlos verlief die Untersuchung auf Blastomyzeten.

Von Tumoren, denen die Affektion vom klinischen Standpunkte aus unbedingt beizuzählen war, mußten Karzinom und Sarkom ebenso wie leukämische und pseudoleukämische Geschwülste des klinischen Verhaltens wegen ebenfalls ausgeschlossen werden.

Am ehesten hätte die Diagnose Mycosis fungoides d'emblée das Bild charakterisieren können, wenn nicht der Verlauf, das starre, unveränderte Bild, Mangel an neu auftretenden weiteren Tumoren während der fast 15wöchigen Beobachtungsdauer auch solche Annahme unmöglich gemacht hätten.

Die mikroskopische Untersuchung deckte eine Wucherung lymphosarkomatöser Natur auf. Sicher ließ sich der Ausgang nur von perivaskulären Regionen feststellen. Es ist aber sehr wahrscheinlich, daß die Proliferation auch von lymphozytären Grundgebilden ihren Ausgang genommen hat.

Eine eingehende Schilderung der Klinik und des histopathologischen Bildes habe ich durch den Assistenten der Klinik, Herrn Privatdozenten Dr. Paul Rusch veranlaßt, dessen Abhandlung: „Zur Kenntnis der ‚sarkoiden' Hauttumoren", gleichzeitig im Archiv für Dermatologie und Syphilis erscheint.

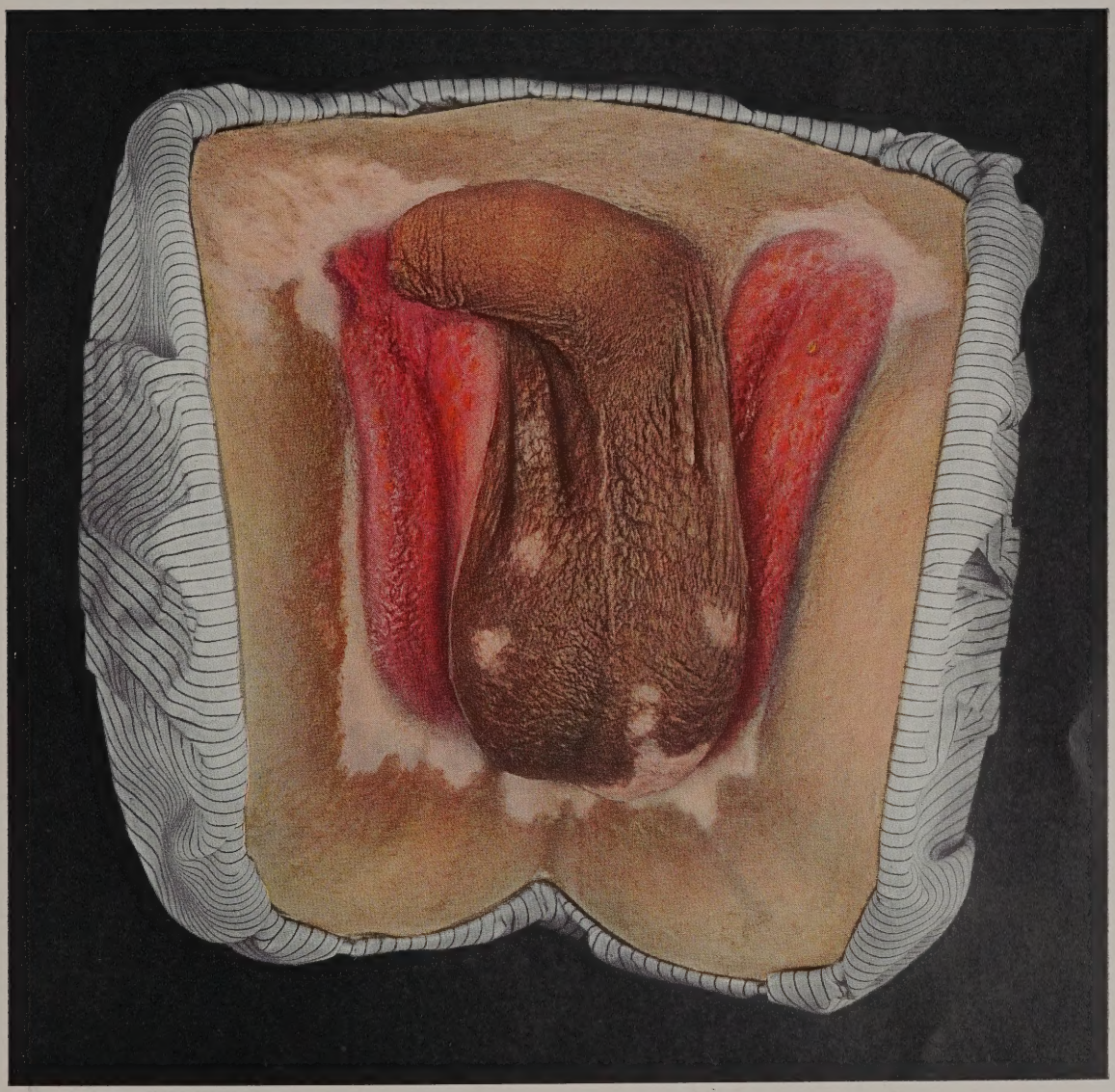

25.
L. MERK
Tumores sarcoïdei.

Urban & Schwarzenberg in Berlin u. Wien.

Dystrophia bullosa congenita.

Von Privatdozent Dr. G. Nobl (Wien).

Tab. XXII, Fig. 26.

Die hier wiedergegebenen Gewebsveränderungen beziehen sich auf die markantesten Teilerscheinungen eines Krankheitsbildes, dessen wechselvolle Äußerungen und Residuen während einer mehr als einjährigen Beobachtungsdauer zur Registrierung gelangten. Die Wahrnehmung betrifft einen dem Alter entsprechend gut entwickelten 8jährigen Knaben, der mit normaler Hautdecke zur Welt gekommen, schon in den ersten Lebenstagen Blasenausbrüche dargeboten haben soll.

Nähere Erhebungen ergaben, daß in der Aszendenz niemals ein ähnliches Übel vertreten war und auch in der entfernteren Verwandtschaft keine Hautprozesse gleichen Charakters vorlagen. Die Untersuchung selbst konnte sich nur auf die Eltern und zwei jüngere Geschwister erstrecken, deren Haut eine völlig normale Beschaffenheit und auch keinerlei Tendenz zur Blasenbildung darbot. Eine Akontholyse ließ sich bei den Angehörigen weder auf mechanischem, noch auf chemischem, respektive thermischem Wege hervorrufen. Des Patienten erste Störungen datiert die Mutter genau auf den vierten Lebenstag und gibt als solche haselnußgroße am Nacken, dem Gesäß und den Knien aufschießende, von blutiger Flüssigkeit erfüllte Blasen an. Seither sollen all die Jahre her ohne nennenswerte, sich auf längere Zeiträume erstreckende Pausen prall erfüllte Oberhautabhebungen an Händen und Füßen, an Knien und Ellbogen, am Gesäß, an den Ohren, im Gesicht, meist in seitengleicher Verteilung aufgetreten sein, die nach verschieden langem Bestande, nach Aufsaugung oder Aussickern des blutig tingierten Inhalts, mit Hinterlassung violett verfärbter, wie narbig aussehender Stellen abheilten, so daß die meist ergriffenen Regionen schon nach dem ersten Lebensjahr ein dauernd verändertes, bläulich verfärbtes, zerknittertes und fein gerunzeltes Aussehen annahmen. Eine Verkümmerung und Abfall einzelner Zehennägel trat als weitere Komplikation im dritten und vierten Jahre hinzu.

An den durchwegs symmetrisch angeordneten Prädilektionsstellen des Prozesses, als welche außer den bereits gestreiften noch die untere Rückengegend, sowie die Handteller und Fußsohlen namhaft zu machen wären, treten die Initialformen der Eruption mit den persistierenden Produkten und narbig atrophischen Ausgangsformen zu ausgedehnten Arealen zusammen, die die Streckflächen der Finger und Zehen, die Ellbogen und Knie, sowie das Gesäß in der ganzen Ausbreitung einnehmen. An den Hand- und Fußrücken, sowie über den Streckflächen der Phalangen, an den Knien, in der Lendengegend haben meist einzelstehende, prall gespannte, von hämorrhagischem Serum erfüllte Blasen ihren Sitz, deren Größe bis zu dem Umfange eines Hühnereies (Knie, Ellbogen, Vorderarm, Oberschenkel) zu gedeihen pflegt. Diese bullösen, rasch

anwachsenden, ohne Schmerzempfindung aufschießenden, von vornherein blutig unterschichteten Abhebungen zeigen oft statt der gewöhnlichen scharfkonturierten Begrenzung eine von Zacken, Ausbuchtungen und unregelmäßigen Säumen bestrittene Absetzung. Als eine Eigenheit der Vesikeln ist es zu betrachten, daß deren Inhalt niemals im Sinne der sekundären Infektion reinen eiterigen Charakter annimmt. Mit den Blasenausbrüchen, die sich oft nur auf das Auftreten einzelner bohnen- bis walnußgroßer Exemplare beschränken, bald wieder zu diffuser Aussaat verschieden geformter, vielfach auch konfluierender, alle Alterationsgebiete übersäender Nachschübe führen, sieht man allenthalben tiefreichende destruktive Läsionen alternieren. So gewinnt namentlich das Gesäß durch die dichte Aneinanderreihung strich- und bandförmiger, wie auch in serpiginösen Figuren angeordneter, violett verfärbter, fein gefältelter, unter das Hautniveau gesunkener, an der Oberfläche glänzender, äußerst dünner Narbenzüge ein eigenartiges, an rezente Schwangerschaftsnarben (Striae distensae) gemahnendes Aussehen. An Knien und Ellbogen, über den Endphalangen von Fingern und Zehen, sowie an zerstreuten Stellen des Nasenrückens, des Nackens und den Streckflächen der Arme ist das normale Integument durch eingesunkene, zerknitterte, bläulich transparente, feinste glasig glänzende Narbenhäutchen ersetzt, die in ihrer runzeligen, falten- und leistenreichen Beschaffenheit am ehesten noch mit den bei Spontanheilung diffuser Lupusinfiltrate resultierenden atrophischen Narbenflächen zu vergleichen wären. Überdies sind auch all jene Stellen, die gelegentlich vor Jahren und nur vorübergehend den Sitz von Blasenzügen abgegeben haben aufs deutlichste durch leicht atrophische Abflachung und Pigmentschwund, bei rezenterem Bestande durch violettes Kolorit der sonst glatten Oberfläche gekennzeichnet.

In pathogenetischer Hinsicht mit den narbigen, respektive atrophischen Hautveränderungen auf gleicher Stufe stehend zu betrachten sind die an der Moulage leider nur schwach angedeutete primäre, nie durch vorangegangene Vesikulation oder Entzündung des Walles bedingte Schädigung der Nägel, welche vom verkümmerten Wachstum der matten, gelb und schwärzlich verfärbten, exkavierten und gerillten Platten bis zur Onychonekrose und dem Schwund der Lamellen alle Übergänge aufweist. An mehreren Zehen und Fingern wird der in früher Kindheit verlorene Nagel durch die körnig gewucherte, elevierte, schmutzig verfärbte Matrix ersetzt, an anderen (Kleinfinger, 3. Zehe rechts) überzieht eine völlig ausgeglichene, straff gespannte Hautkappe die verkürzt erscheinenden Endphalangen, welch letztere im Röntgenbilde gleichfalls atrophische Zustände erkennen lassen.

Ergänzend tritt zu den aufgezählten Komponenten des Krankheitsbildes eine reichliche Einstreuung milienähnlicher, nadelstich- bis stecknadelkopfgroßer, äußerst derber glänzender Knötchen hinzu, die an allen Standorten der Blaseneruption und atrophischen Degeneration der Decke teils in diskreter Anordnung, teils zu größeren Aggregaten konfluiert, die ergriffenen Areale durchsetzen und umsäumen. In dichtester Ansammlung sieht man diese von einer festen Hornschicht überkleideten und erst nach Spaltung derselben abschabbaren Perlen an Händen und Füßen, am Nacken und den Ellbogen zusammentreten.

In wechselnder Intensität und Ausbreitung sind noch die Handteller und Fußsohlen beteiligt, die von Zeit zu Zeit einen von derbwandigen, aggregierten miliären Bläschen und tiefsitzenden erythematös umsäumten Knötchen bestrittenen Ausschlag aufzuweisen pflegen, ohne daß für diese sicherlich von den Schweißdrüsen ausgehenden

Veränderungen nachweisbare Sekretionsanomalien der Anhänge geltend gemacht werden könnten.

Im histologischen Substrate entspricht den Blasen eine bis in die tiefsten Retelagen reichende Oberhautabhebung, die mit einer dichten perivaskulären Infiltration der aufgelockerten, verbreiterten, ödematös durchtränkten, sonst aber in den Strukturelementen intakten Papillarschicht einhergeht. Im sanguinolenten Blaseninhalt fällt ein beträchtlicher Gehalt an Lymphozyten und polymorph kernigen Leukozyten auf. Im Einklange hiemit zeigt die wiederholt vorgenommene refraktometrische Analyse des Serums verschiedener Blasen einen Gehalt an Eiweiß und Fibringeneratoren, der die gewöhnlich bei Transsudaten gefundenen Werte bei weitem übertrifft und zwingend auf die entzündliche Provenienz der Blasen hinweist. Die narbigen und atrophischen Stellen zeigen alle Charaktere, die dem entzündlichen, mit Rarefizierung des Deckepithels, Verkürzung und Ausgleich des geschrumpften, der elastischen Elemente beraubten Papillarkörpers einhergehenden, oberflächlichen Gewebsschwund eigen sind.

Für die pathogenetische Auffassung dieses recht singulären, bisher nur in einer beschränkten Zahl von Beobachtungen festgehaltenen Symptomenkomplexes erscheint es bemerkenswert, daß alle, auf die experimentelle Hervorrufung der Blasen abzielenden Maßnahmen mechanischer (Reiben, Quetschen, Stich, Stoß, Schlag), chemischer (Jodtinktur, Salzlösungen) und thermischer (temporärer Kontakt mit verschieden temperierten Substanzen) Natur fehlschlagen. Ebenso treten selbst bei prolongierter Anwendung des faradischen Stromes keine Blasen auf. Hieraus allein ergibt sich schon eine wesentliche Abweichung von jener im Sinne Köbners als Epidermolysis hereditaria bullosa apostrophierten Krankheitsklasse, als deren Kardinalphänomen die spontan und auf leichte Reize hin erfolgende Blasenbildung in Geltung steht und die auf der, namentlich von Köbner, T. Fox, Goldscheider, G. Elliot, Hammer u. a. hervorgehobenen kongenitalen Anlage des gesamten Hautorgans zu abnorm leichter Ablösbarkeit der Epidermis fußen soll. Überdies sind der E. bull. heredit. in der exquisiten, schon in der Bezeichnung ausgedrückten, meist mehrere Generationen umfassenden Heredität und der stets verfolgten Neigung der Blaseneruptionen zur spurlosen Abheilung so markante Charaktere beigegeben, daß es wundernehmen muß, wenn ihrem Formenkreise immer wieder Prozesse angegliedert werden, deren Zugehörigkeit bestenfalls aus der Interferenz mit nebensächlichen, klinisch ähnlichen Phänomenen abgeleitet werden könnte.

Die von Jugend auf bestehende Neigung zu Blasenausbrüchen an prominenten Körperstellen, wie sie in unserem Falle in Erscheinung tritt, war es auch, die vielfach zur Einbeziehung von solchen Wahrnehmungen in den Rahmen des von Köbner, Joseph, Bonajuti, Lesser, Blumer u. a. klargelegten Krankheitsbildes führte, denen sicherlich nicht hier ein bleibender Platz anzuweisen ist. Schon der hämorrhagische Charakter der bullösen Ausbrüche spricht deutlichst dafür, daß tiefreichende Gefäßschädigungen den Ausgangspunkt des vorliegenden Krankheitsprozesses bilden müssen, Gefäßschädigungen, die nach den Gewebsbefunden in die Tiefe der Papillarschicht zu verlegen sind und mit den unverkennbaren Erscheinungen der Entzündung einhergehen. Dazu kommen noch in der ausgesprochen symmetrischen Anordnung der Läsionen, in der dauernden Neigung aller Alterationsgebiete zu Atrophie und narbiger Reduktion, sowie in der regionären, atypischen, knötchenförmigen Hornzellwucherung so scharf hervorstechende Merkmale, daß nicht einmal dem Vorschlage zugestimmt werden kann,

dem Anspruch auf die Sonderstellung mit der Bezeichnung als „Dystrophische Form" der Epidermolysis bullosa hereditaria Rechnung zu tragen (Hoffmann, Róna, Bettmann, Bukovski, Petrini-Galatz).

Kongenitales Auftreten, symmetrische Verteilung, sowie die schweren, an der Haut und den Nägeln auftretenden dystrophischen Störungen idiopathischer Natur berechtigen zur Annahme eines, in seinen Urbedingungen allerdings unaufgeklärten, entzündlich angioneurotischen Prozesses mit dem Auftreten an typisch lokalisierten Prädilektionsgebieten, eines Prozesses, bei welchem die abnorme vasomotorische Erregbarkeit sicherlich entscheidend in die Wagschale fällt, was ja durch Übergänge zu dem Raynaudschen Symptomenbilde (Linser) genügend erhärtet erscheint. Zur Stütze dessen sei noch nachgetragen, daß in allen alterierten Hautbezirken die experimentelle Blasenabhebung prompt zu erzielen ist. Auf leichtes Kneifen tritt nach wenigen Minuten gefältelte Häutchenabhebung auf, die nach 2—3 Stunden zu prall gespannter, hämorrhagisch erfüllter Blase emporgewölbt erscheint.

Injektion indifferenter Lösungen unter mechanisch gereizte Hautstellen bewirkt sofortige Blasenbildung. Die Blasen reichen aber niemals über die bereits erkrankt gewesenen Stellen hinaus, selbst dann nicht, wenn die Injektion an der Grenze intakt gebliebener Hautstellen erfolgt.

26.
G. NOBL
Dystrophia bullosa congenita cum atrophia.

Urban & Schwarzenberg in Berlin u. Wien.

Dermatomykosis oder Dermatotrypanosomiasis faciei varioloides?

Von Prof. I. Th. Selenew.

Tab. XXIII, Fig. 27 und Tab. XXIV, Fig. 29, 30.

In meiner gegenwärtigen Arbeit veröffentliche ich gewichtige Anhaltspunkte für die endgültige Lösung der Frage, ob wir es hier zu tun haben mit einem pflanzlichen oder tierischen Parasiten aus der Familie der Flagellata, mit einer solitären oder mit einer gemischten Infektion, eine Annahme, zu welcher uns die Darstellung der askähnlichen Entwicklungsform (Abbildung 1 a) und die Ansammlung von gelben Parasitenzellen (Abbildung 1 b) veranlassen.

Die Krankengeschichte ist folgende:

Der Patient S. I. ist 25 Jahre alt, Kontorist, aus dem Gouvernement Charkow gebürtig, in Slawiansk ansässig, verheiratet. Er will stets gesund gewesen sein. Am 27. November 1906 kam er in meine Privatsprechstunde mit gelbem pustulös-vesikulösem Ausschlag auf dem Gesicht, welcher sich nach den Angaben des Patienten unter folgenden Verhältnissen entwickelt haben soll. Nachdem der Patient eine neue, anscheinend feuchte Wohnung bezogen hatte, begann er die Wahrnehmung zu machen, daß abends, wenn er zu Bette lag, namentlich beim schwachen Licht des brennenden Lampions, sich auf seinem Gesicht gleichsam Parasiten (Spinnen etc.) niederließen, welche in der Gesichtshaut ein heftiges Jucken erzeugten. Bald entwickelte sich auf dem Gesicht ein Ausschlag, der mit sehr starkem Jucken und mit dem Gefühl von „Nagen", „Bohren" in der Tiefe der Haut an den Stellen, wo sich die exanthematösen Elemente entwickelt hatten, einherging. Irgendwelche Allgemeinerscheinungen, wie Fieber, allgemeines Unwohlsein etc. hatte der Patient weder vor noch nach der Eruption.

Objektive Untersuchung: Das Exanthem ist hauptsächlich auf der linken Gesichtshälfte lokalisiert. In morphologischer Beziehung präsentiert sich die Affektion in Form von Vesikeln und kleinen Pseudopusteln, welche durch ihre intensiv gelbe Farbe besonders auffallen; ferner sieht man eingetrocknete Borken, die bald goldgelb und durchsichtig, bald gelbgrau und hämorrhagisch halbdurchsichtig, ziemlich dick in die Haut fest eingekeilt sind und in derselben gleichsam in einem Sacke sitzen, wobei die die Borken umgebende Haut wie ein Tabaksbeutel in Falten zusammengezogen ist. Die Größe der Borken ist verschieden: von Stecknadelkopfgröße bis zur Größe von 1 *cm* im Durchmesser; die Form der Borken ist rund und oval. Um eine alte große Borke herum kann man an der Peripherie hier und da frische vesikulöse Pustelchen finden. Unter der Borke befindet sich eine oberflächliche Ulzeration, welche bald von einer kaum wahrnehmbaren atrophischen, kleinen Narbe überzogen wird. Die Lymphdrüsen sind nicht vergrößert; entzündliche Erscheinungen sind nicht vorhanden. Die Temperatur ist nicht gesteigert, das subjektive Befinden ist unverändert.

Zum Zwecke der Untersuchung wurde der Inhalt von ganzen Bläschen und Pseudopusteln, deren Inhalt eine schleimige, fadenziehende Masse darstellte, sowie das unter den Borken befindliche Sekret auf einen Objektträger übertragen. Außerdem wurde der Inhalt der Bläschen und Pustelchen auf Nährmedien (Bouillon, Agar, Aszites-Agar, Gelatine) überimpft. Die Präparate auf den Objektträgern wurden nicht fixiert und mit methylalkoholischer Azur-Eosinlösung gefärbt, wobei sie das auf der beigefügten Abbildung dargestellte Bild gaben.

Wir haben es hier einerseits mit gewaltigen Ansammlungen von kleinen, goldgelben, rundlichen und viereckigen Pflanzenzellen (*b*) und baumartigen Verästelungen von Schimmel (*c*), der Wachstumserscheinungen nach dem Typus der Asken (*a*) und durch direkte Teilung (*d*) zeigt, zu tun; anderseits begegnen wir hier Gebilden (*a, f, g, h*), welche man dem Pflanzenreich schwer zurechnen kann und welche ihrem Bau nach mehr an die einfachsten tierischen Organismen aus der Klasse der Mastigophora (Flagellata) erinnern. In der Tat sind sowohl die kleinen (*i, k*), als auch die größeren Exemplare (*e, f, g, h*) mit einer deutlichen, welligen Membran (*e*), einem zarten Plasma und mit verschieden großen, mehr oder minder langen sackartigen Ausbuchtungen versehen, deren es meistenteils zwei (*i*) oder mehrere (*f*) gibt. Die größeren Körper sind von Hufeisenform (*e, g, h*), mit einem großen, runden Kern (1, m) versehen, der in der Mitte des Körpers oder dessen Fortsatzes liegt. Diese Kerne sind homogen, färben sich graublau und sind mit einer dunklen Hülle versehen. Da man in diesen großen Gebilden zahlreiche kleine, kernhaltige, spindel- oder röhrenförmige, becherartige Körper sehen kann, so bin ich geneigt, dieselben als im Stadium der Vermehrung befindliche Körper zu deuten, von denen sich kleinere Individuen (*k, n, o, p*) abspalten; von letzteren tragen einige an ihrem vorderen Ende gleichfalls ein rundes, scharf konturiertes, zystenförmiges (?) Körperkernchen (*k, r*). Auf einem anderen Präparat (Abbildung 2) haben wir ein sehr lehrreiches Bild von dem Verhalten der Zellen zu den gelben Körpern. Letztere liegen im Zentrum, und um sie herum dehnen sich in der Schleimmasse wie in einer Perlmuschel ringförmig und in Schichten gewucherte bindegewebige (?) Zellen aus; man gewinnt den Eindruck, daß die gelben Zellen gleichsam der Ausgangspunkt der Neubildung sind. Im Zentrum dieses quasi Knotens liegt eine große gelbe Zelle (*a*) und außerdem finden sich viele kleine gelbe Zellen und runde gelbe Kügelchen (*b*) zerstreut; etwas seitwärts beobachtet man gleichfalls ganze Gruppen von gelben Elementen (*c*).

Bei der Aussaat entstanden graue, ringförmig konfluierende Kolonien, deren Aussehen und Färbung auf Aszites-Agar den Kolonien der Pityriasis versicolor ähnelt. Diese Kolonien bestanden aus kleinen kokkenförmigen, glänzend-grünen Gebilden, welche zu homogenen Schollen und Massen von verschiedenen Konturen konfluierten, die schwarzes, gelbes und blaues Pigment enthielten. Auf Aszites-Agar wuchs nachträglich eine schwarze Schimmelkultur, welche unter dem Mikroskop aus Fäden und zahlreichen runden Zellen (Sporangien) bestand. Die einen sowohl, als auch die anderen zeigten bei der mikroskopischen Untersuchung entweder helle und schwarzbraune Farbe oder waren vollständig farblos. Die Fäden waren zart, schenkelförmig und zeigten verschiedene Verästelungen; die Zellen hatten ovale und runde Formen, wobei manche in Quer- und Längsrichtung Teilungen aufwiesen. Die Fäden waren gleichfalls durch Querbalken geteilt; bald waren sie gleichmäßig, bald ungleichmäßig in ihrer Ausdehnung und enthielten Gebilde, welche in großer Anzahl auch in der

Nähe der Fäden zerstreut lagen; schwarz schimmerten namentlich die Zellgebilde und einige Fäden an der Peripherie. Die Mehrzahl der Fäden zeigte ein rosenkranzförmiges Aussehen, jedoch bildeten manche Zellen in ihrer Gesamtheit eine Gruppe von schwarzen Tropfen; schließlich verwandelte sich die ganze Zelle in eine schwarze Masse, welche augenscheinlich die ganze Kultur färbte und stellenweise eine diffuse Färbung erzeugte.

Die Impfung eines Kaninchens, welche in Einreibung der Kultur in die erodierte Haut des Tieres bestand, ergab ein positives Resultat; es entstand eine „Pseudopustel" mit grauem, zähem Inhalt, in dem sich dieselben peitschentragenden Wucherungen und gelben Zellen (im Stadium der direkten Teilung in vier Exemplare) befanden. Bei der Bearbeitung der Präparate, die aus vom Patienten und vom Kaninchen herrührendem Material angefertigt worden waren, mit Jod-Gummi erhielt man das stark ausgesprochene Bild von glykogener Degeneration der Zellelemente.

Die Diagnose der Erkrankung ist schwierig. Die Veränderungen der Haut passen zu keiner Form von akuter oder chronischer Hauterkrankung. Pocken konnten leicht ausgeschlossen werden, weil eine Pockenepidemie zur Zeit nicht bestand, weil Prodromal- und allgemeine Erscheinungen fehlten und weil die exanthematösen Gebilde den Pocken nicht ähnlich sahen. Mit Ekzemen, Herpes, Pemphigus, hatte die Hautaffektion nichts Gemeinsames. Von den verschiedenen Pyodermatitiden impetigenöser und ekthymatöser Natur unterscheidet sich die Hautaffektion in meinem Falle, abgesehen von der Verschiedenheit der Entwicklung der Effloreszenzen, sowie des klinischen und morphologischen Krankheitsbildes, durch das Fehlen von Eitererregern, namentlich von Staphylokokken und Streptokokken im Inhalt der Pustelchen. Wir müssen somit in Anbetracht der Ergebnisse der mikroskopischen und bakteriologischen Untersuchung, sowie in Anbetracht des positiven Ergebnisses der Überimpfung der Kulturen auf Kaninchen annehmen, daß wir es in diesem Falle mit einer neuen Form von akuter Hautaffektion „pseudopustulöser" Natur zu tun haben, welche bedingt ist durch das Eindringen des von mir entdeckten „Schimmels" oder des Protozoon aus der Klasse der Mastigophora, Unterklasse Flagellata, nach Cohn, in die Haut, zu deren Typus auch die Eigenschaften der von mir beim Patienten und beim geimpften Kaninchen vorgefundenen Gebilde am meisten passen (cf. den Aufsatz „Die pathogenen Protozoen" von F. Doflein und von L. v. Prowazek im Handbuch der pathogenen Mikroorganismen, herausgegeben von Prof. Kolle und Prof. Wassermann).

Wir werden vielleicht der Wahrheit näher kommen, wenn wir in diesem Falle eine gemischte Infektion mit der Schimmel-Hefe-Form eines pflanzlichen Parasiten und mit einem Protozoon aus der Klasse der Mastigophora des Typus der Tripanozome annehmen, da beide Parasiten beispielsweise durch einen Spinnenstich inokuliert sein konnten. Leider war ich nicht in der Lage, die Beobachtungen noch vollständiger durchzuführen und in bezug auf Kulturen, Impfungen sowie Beobachtung am Patienten etc. vorhandene Lücken auszufüllen, da sich der Patient meiner weiteren Beobachtung entzogen hatte; ich glaube aber, daß das Mitgeteilte viel ätiologisches und allgemein pathologisches Interesse darbietet, indem es uns Dermatologen, veranlaßt, den niederen Klassen des Pflanzen- und Tierreiches besondere Aufmerksamkeit entgegenzubringen.

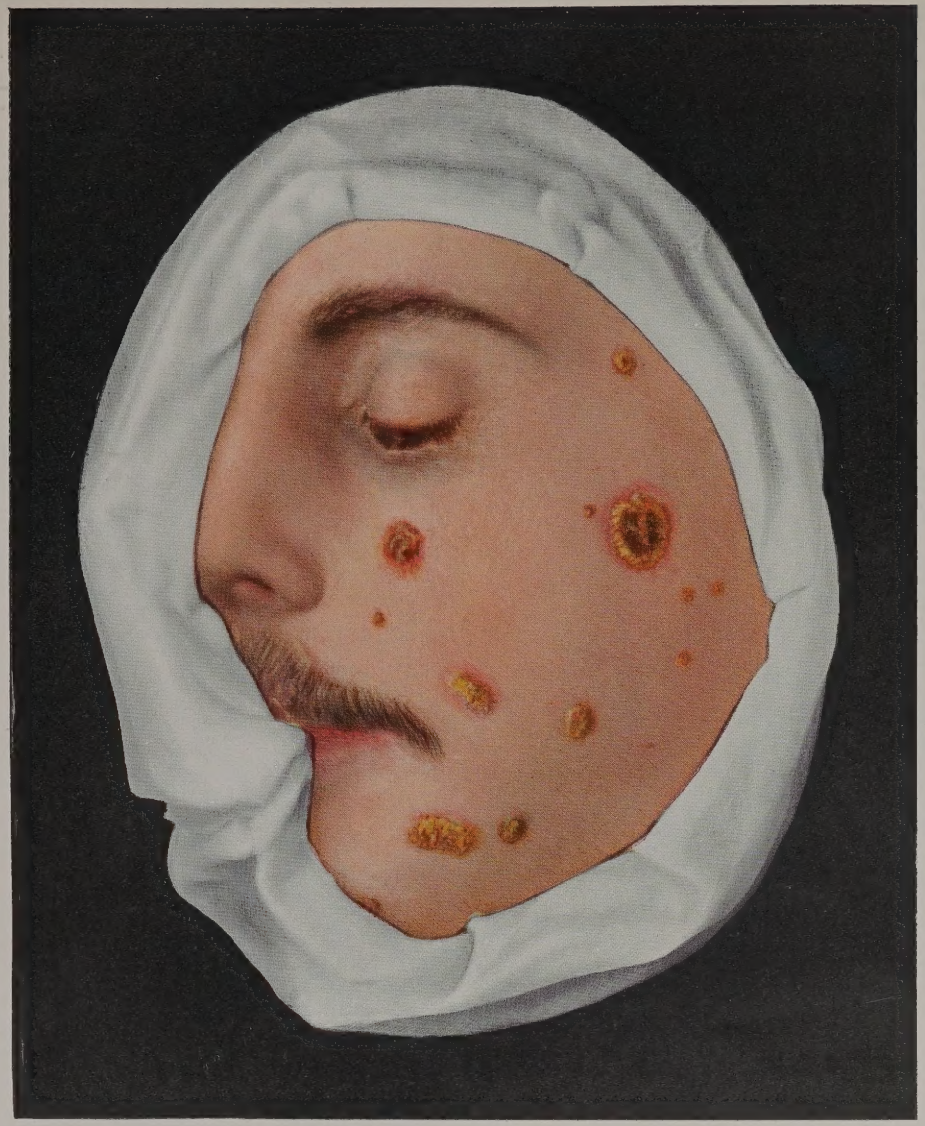

27.
J. TH. SELENEW
Dermatomykosis aut Dermatotrypanosomiasis faciei varioloïdes?

28.
J. TH. SELENEW
Onychia blastomykotica.

Urban & Schwarzenberg in Berlin u. Wien.

Onychia blastomykotica.

Von Prof. I. Th. Selenew.

Tab. XXIII, Fig. 28 und Tab. XXV, Fig. 31.

Die bis jetzt beschriebenen Fälle von Blastomykose der Haut betreffen hauptsächlich ulzerös-vegetative Formen, die mit hypertrophischem Lupus, verruköser Tuberkulose und Syphilis Ähnlichkeit haben. Unser Landsmann Popow hat bereits im Jahre 1872 die Pathogenität der Hefezellen bewiesen, indem er bei Tieren tuberkelähnliche Knötchen und tödlichen Ausgang nach Injektion von Emulsion aus käuflicher Preßhefe beobachtete. Vedeler hat in der letzten Zeit Hefepilze im Harn fast sämtlicher 13 von ihm beobachteten Patienten mit Karzinom und Sarkom, gefunden. Auf dem VIII. Kongreß der Deutschen Dermatologen zu Sarajewo hat Löwenbach im ganzen 45 Fälle von blastomykotischer Erkrankung bei Menschen gezählt, wobei 43 Fälle auf Amerika und nur 2 Fälle auf Europa entfallen. Ich bin der Meinung, daß diese Differenz teilweise dadurch erklärt werden kann, daß viele histologisch nicht untersuchte Fälle als Lupus und Syphilis gedeutet und in die Statistik aufgenommen werden; der Deutung der Blastomykose als Syphilis leistet auch der Umstand Vorschub, daß die Blastomykose ebenso wie die Aktinomykose auf die Behandlung mit Jodkali in großen Dosen reagiert. In demselben Sinne glaube ich auch in bezug auf die mykotischen Erkrankungen der Nebenorgane der Haut, nämlich der Haare und Nägel, einen Einwand machen zu müssen. Wir rechnen die mykotischen Erkrankungen der Nägel meistenteils zu der Trichophytie oder zu Favus, und doch beweist die nachstehende Beobachtung, daß pathologische Veränderungen der Nägel allein, beziehungsweise der Nägel, des Nagelbettes und des Nagelfalzes (Onychia et paronychia blastomykoticae) auch durch Hefepilze hervorgerufen werden können, wobei andere blastomykotische Veränderungen in der Haut gleichzeitig nicht vorhanden zu sein brauchen, d. h. die Onychia und Paronychia blastomykoticae sind dann primäre Erscheinungen; im weiteren Verlaufe kann die infektiöse Entzündung augenscheinlich auch auf die tiefer liegenden Teile übergehen, und zwar nicht nur auf die Weichteile, sondern, wie dies aus dem Röntgenogramm der Knochenphalange des vierten Fingers meiner Patientin hervorgeht, auch auf den Knochen. Ein Fall der Onychia blastomykotica wurde aus der Klinik von Prof. Neisser von E. Dübendorfer beschrieben. Außerdem ist mein Fall noch in der Beziehung von Interesse, daß wir es hier augenscheinlich mit einer neuen Form von Hefepilzen zu tun haben, welche Kalksalze produzieren (Saccharomyces lithogenes), die jedoch, sofern man nach dem Bilde im Aufsatz von O. Busse, erschienen im „Handbuch der pathogenen Mikroorganismen“ von W. Kolle und A. Wassermann, entnommen der Arbeit von Sanfelice, urteilen kann, mit der von Sanfelice beschriebenen Abart nicht identisch ist. Aus meiner Arbeit wird sich der Unterschied ergeben.

Die Patientin N. ist 35 Jahre alt, Lehrerin, aus dem Gouvernement Charkow, Kreis Starobjelsk, gebürtig. Sie erschien am 29. Dezember 1906 (Nr. 6006) in meiner Privatsprechstunde mit chronischer Affektion der Nägel, der die bis jetzt zu Rate gezogenen Ärzte keine Bedeutung beimaßen und der Patientin nicht einmal rieten, zum Zwecke der Konsultation eines Spezialisten nach Charkow zu reisen, eben weil sie die Affektion gewöhnlich und ungefährlich fanden. Schließlich entschloß sich die Patientin selbst, nach Charkow zu reisen. Die Erkrankung der Nägel hat seit zirka 5, 6 Jahren einen chronischen Verlauf. Damals hatten sich auf dem linken Daumen krankhafte Veränderungen gezeigt, und vor ungefähr 3 Jahren erkrankte auch die linke große Zehe; seit Juli 1906 ist auch der vierte Finger der linken Hand erkrankt. Dieser Finger zeigt zurzeit akutere Erscheinungen, darunter Affektion des Nagelbettes (unter dem Nagel ist eine graue, eiterähnliche Flüssigkeit vorhanden) und des Nagelfalzes, der bedeutend infiltriert, verdickt, hart und dunkelrot ist. Außerdem läßt dieser Finger im zweiten Interphalangealgelenk eine Flexion fast nicht zu. Bei der röntgenoskopischen Untersuchung konnte man Veränderungen der sonstigen Zeichnung des Knochens am Kopfende der Phalange feststellen: die Struktur des Knochens war unregelmäßig, man konnte in demselben dunkle und helle Streifen sehen, so daß man annehmen mußte, daß hier auch Veränderungen des Knochenskelets vorhanden seien.

Die Veränderung der Nagelsubstanz besteht in folgendem: 1. in Verdickung und Auflockerung sowie Brüchigkeit: die Nagelsubstanz zerfällt; 2. in zirkumskripter Veränderung der Nagelsubstanz, welch letztere gleichsam ulzeriert, zerwühlt in Form von runden und länglichen Konvexitäten und Konkavitäten erschien; fast $^1/_2$ *cm* vom Anfangsteile des Fingers ist die Nagelmatrix entblößt, des Nagels beraubt, hyperämisch infiltriert; 3. in Veränderungen der Farbe der Nagelmasse, welche gelblich, grünlich, bräunlich, auch schwarz erscheint, was seine Erklärung in den Eigenschaften des Parasiten selbst findet; 4. in mangelhafter Verhornung der neuen Nagelmassen, die so weich sind, daß man sie mit der Pinzette abreißen kann, und 5. in mangelhafter Regeneration des ganzen Nagelkörpers; auf dem linken Daumen sind tiefe Furchen der Nagelfalze zu sehen, welche auf mangelhafte Regeneration hinweisen.

Als ich die Nagelsubstanz und das Sekret der Nagelmatrix untersuchte, fand ich darin die Reinkultur (s. Tabelle) eines pflanzlichen Parasiten, den ich in Anbetracht seiner morphologischen Beschaffenheiten und der Art und Weise seiner Vermehrung zu den Hefepilzen zählen mußte (Saccharomyces). Wie aus der beigefügten Tabelle zu ersehen ist, sind es runde, schwarze Gebilde von verschiedener Größe. Manche *(c)* haben junge Individuen, welche sich von den Gebilden durch direkte Teilung ablösen oder mit ihrer Mutterzelle unmittelbar, beziehungsweise durch einen Querbalken von unbedeutender Größe und ebensolcher schwarzer Farbe (gleichsam durch die Involutionsform der Myceliumröhre) in Verbindung stehen. Die kleinsten Individuen erschienen in Form von schwarzen Punkten *(e)* oder in Form von Scheibchen mit homogenem Inhalt von grünlicher oder kirschroter Farbe *(f)*; je größer die Zelle wird, desto schärfer tritt ihre geschichtete Struktur hervor, wobei das Zentrum selbst homogen, grau, von einem schwarzen Saume umgeben, dann als dunkelgrüne Masse erscheint und bei gewissen Drehungen der mikrometrischen Schraube violett schimmert und schließlich als schwarze, dick geschichtete oder homogene Membran erscheint *(g)*. Die größten Zellen lassen nur eine dicke, schwarze Hülle und eine baumartige

Zeichnung von dunkelgrüner oder gräulicher Farbe im Zentrum unterscheiden *(h)*. Schließlich äußert sich die regressive Metamorphose der Zelle durch Bildung einer schwarzen Masse an der Stelle der Zelle *(i)* und durch Zerfall dieser Masse in kleine Körnchen, Partikelchen *(k)*. Die schwarzen Konglomerate können sich anscheinend selbständig aus diesen Zellen befreien, wobei sie runde, ovale, homogene, grünliche Zellen zurücklassen *(l)*. Diese schwarzen Massen lösen sich weder in Wasser, noch in Ätzkali (auch nicht in konzentriertem), noch in Essigsäure und sind erst nach Trennung der Hornzellen durch Ätzkali voneinander mit Mühe in konzentrierter Schwefelsäure zu lösen, wobei sich keine Gase bilden; es ist klar, daß man diese Massen zu den festeren Kalkverbindungen rechnen muß, um welche es sich auch in dem Falle von Sanfelice gehandelt hatte. Nach Auflösung der schwarzen Masse entsteht eine grünliche, dann glasartige homogene Zelle, welche denjenigen Zellenschatten *(m)* analog sind, welche auch in Reinkultur im Eiter *(b)* und in den Hornzellen der Nagelsubstanz vorkommen. Die Peripherie der schwarzen Hülle schimmert bei vielen Zellen gelb; daher stammt augenscheinlich die gelbe Färbung der Hornmassen *(n)*. Hierauf färben die zerfallenden Körner die Zellen in schwarze, kirschrote *(o)* oder grüne *(o)* Nuancen. Augenscheinlich besitzen diese Zellen die Fähigkeit, verschiedene Pigmente zu produzieren, wie ich es bei vielen anderen Hefeformen beobachtet habe. Was das Mycelium betrifft, so geben die schwarzen Zellen ein solches überhaupt nicht; nur ab und zu kann man ziemlich lange, sich fast gar nicht verästelnde kurze Röhrchen mit Querscheidenwand und schwarzen Massen *(p)* antreffen, die sich in konzentrierter Schwefelsäure lösen; weit häufiger kommen stäbchenförmige schwarze Fortsätze vor, die man als Involutionsform des Myzeliums *(r)* deuten kann. Neben der von mir beschriebenen schwarzen Abart der Hefepilze begegnete man einer anderen Abart mit größeren Zellen und größeren Myzeliumröhren *(s)*, welche manche Hornmassen — körnige oder homogene — durchsetzten: man konnte sie auch in Reinkultur nach der Bearbeitung der Hornmasse mit konzentriertem oder 30prozentigem Ätzkali und Äther sehen. Ihre Form und ihr Inhalt passen voll und ganz beispielsweise zu der Reinkultur, die von einem mit Blastomykose behafteten Patienten gewonnen und von Montgomery in seiner Arbeit (Journ. of. cutan. and genito-urin. diseas. Vol. XX. May, No. 5, S. 199) beschrieben wurde — mit dem einzigen Unterschiede, daß in meinem Falle mehr homogene Formen vorkamen. Aber auch hier fanden sich einfach und doppelt konturierte Hefezellen *(t)*, kleine sowohl, als auch große, welche kleine, glänzende Körner von Stecknadelkopfgröße (eine Art Askus) enthielten. Das Myzelium war überhaupt schwach entwickelt und meistenteils war Pseudomyzelium vorhanden, das aus Reihen solcher Zellen bestand; ab und zu konnte man jedoch auch längere Myzeliumröhrchen finden, welche Seitenfortsätze hatten und unbedingt an irgend einer Stelle auf die Zellen hinwiesen, aus denen sie hervorgegangen sind. In welcher Beziehung diese beiden Formen von Hefepilz zueinander stehen, ob sie ineinander übergehen können, läßt sich schwer entscheiden; in Anbetracht der von mir wahrgenommenen Tatsache, daß die schwarzen Schollen die Zelle verlassen können, worauf eine homogene Zelle zurückbleibt, kann man annehmen, daß zwischen diesen beiden Formen auch ein engerer, genetischer Zusammenhang besteht.

Wir haben es somit in meinem Falle mit einer Erkrankung der Nägel zu tun, welche durch das Eindringen eines pflanzlichen Parasiten vom Typus der Hefepilze in die Nagelsubstanz bedingt ist (Onychia blastomykotica). Andere lokale und all-

gemeine Ursachen, durch welche die Nagelerkrankung hätte erklärt werden können, sind nicht vorhanden. Die Krankheit ist augenscheinlich infektiös. Die Nägel wurden bei der Patientin nach und nach affiziert. Außerdem ließ sich auch die Quelle, an der sich meine Patientin infiziert hatte, eruieren. Die Patientin ist Lehrerin und hat vor der Erkrankung in einer Familie unterrichtet, in der 4 Kinder denselben Krankheitsprozeß auf den Nägeln hatten. Bevor diese Kinder in dieser Weise erkrankten, litt an der beschriebenen Nagelkrankheit nur die Schwester ihrer Mutter. Die Infektion dürfte sich die Lehrerin wohl dadurch zugezogen haben, daß sie stets die Nägel der Kinder abschabte. Die älteste Tochter ist jetzt 22 Jahre alt und leidet an der Nagelkrankheit seit 5 Jahren bis auf den heutigen Tag. Das ist zweifellos die Quelle, aus der meine Patientin sich ihre Krankheit zugezogen hatte.

Fig. 29

Fig. 30.

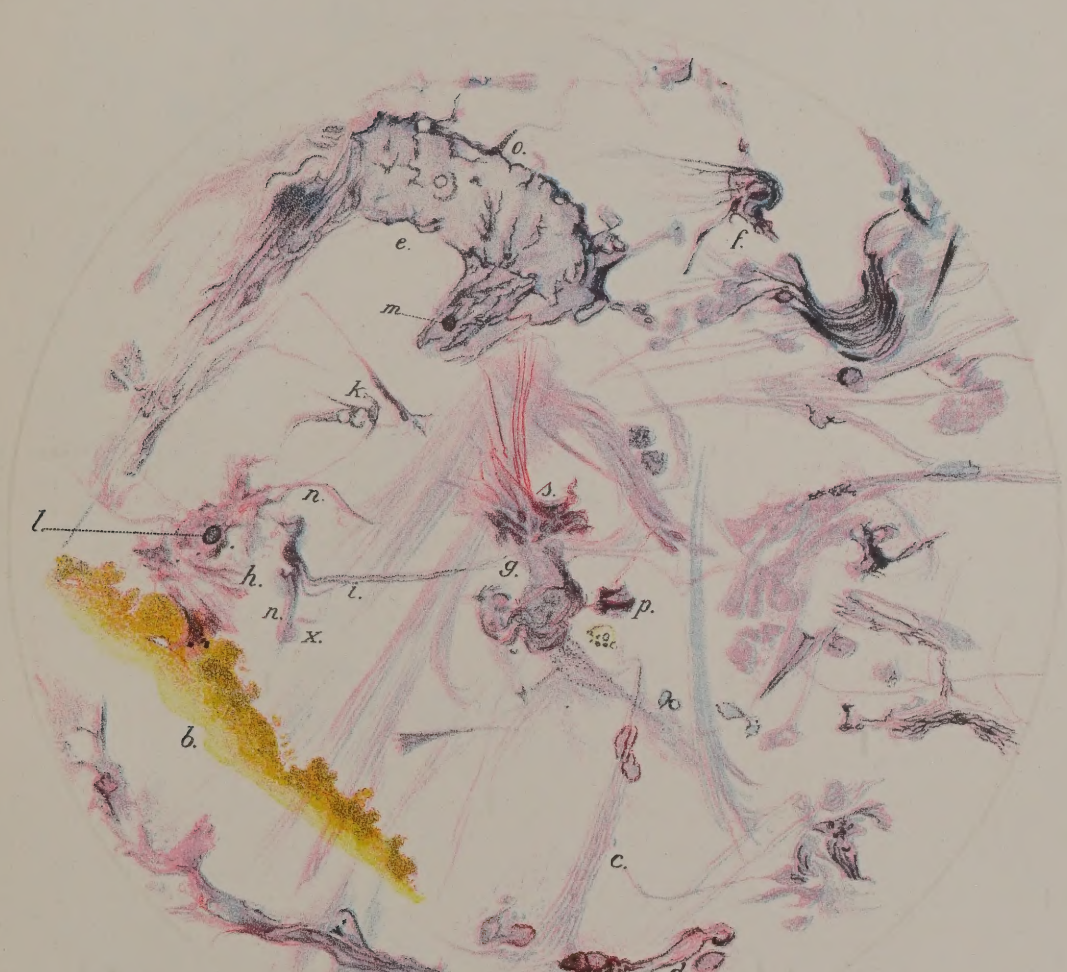

Vergr. 900.

J. TH. SELENEW

Dermatomykosis aut Dermatotrypanosomiasis.

faciei varioloïdes ?

Urban & Schwarzenberg in Berlin u. Wien

Lith. Jnst. v. H Griebel, Berlin S.W. 68

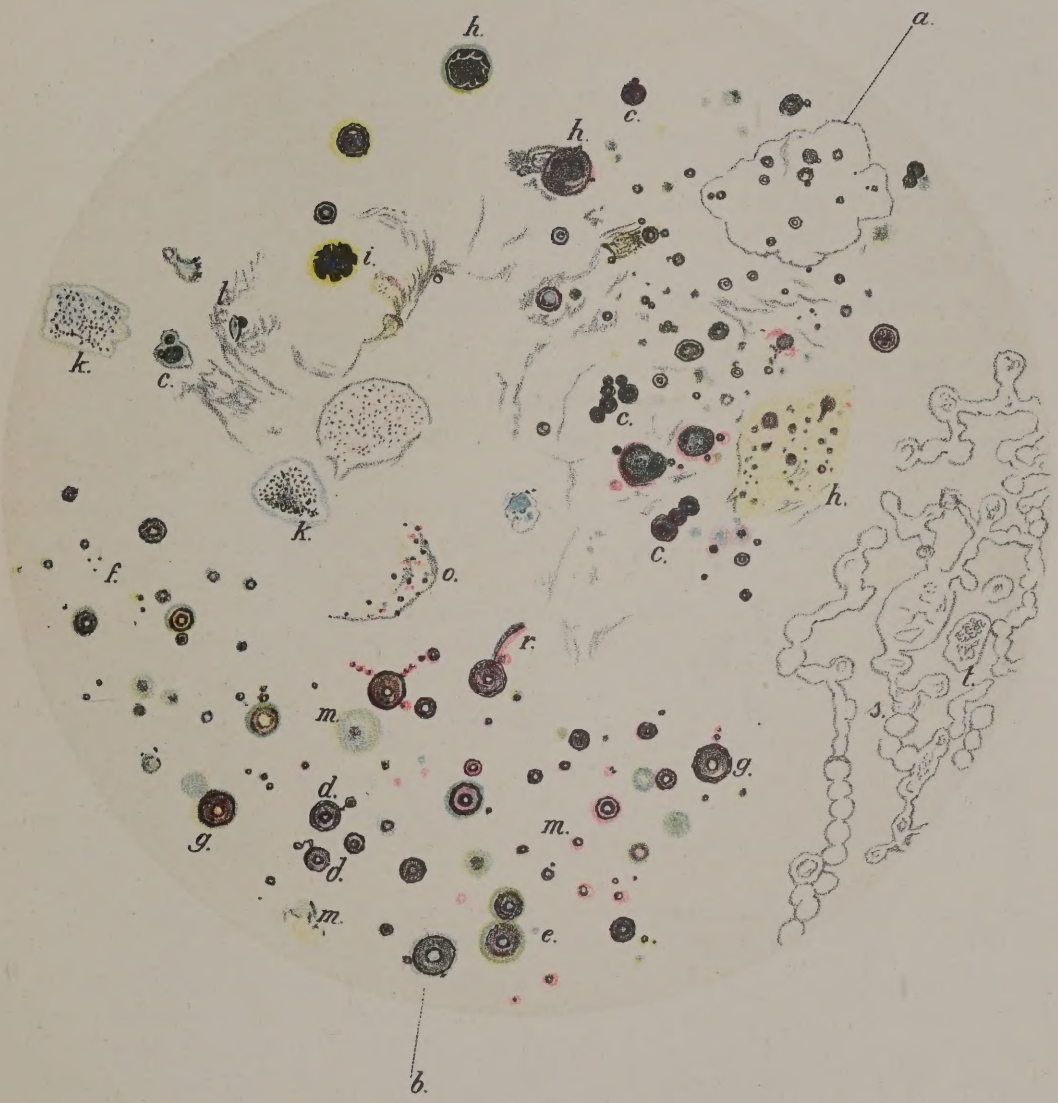

Fig. 31.

J. TH. SELENEW

Onychia blastomykotica.

Vergr. 900.

Urban & Schwarzenberg in Berlin u. Wien

Lith. Jnst. v. H. Griebel, Berlin S.W. 68.

Trichoepithelioma papulosum (Naevus tricho-epitheliomatosus).

Von Oberarzt Dr. Werther (Dresden).

Tab. XXVI, Fig. 32.

Ich bin innerhalb von 2 Jahren in 6 Fällen (5 Frauen, 1 Mann) den abgebildeten kleinen Tumoren begegnet. Sie sind klinisch von geringer Bedeutung, da sie keine Beschwerden machen und nicht bösartig werden. Sie erregen aber durch ihren histologischen Befund, der vielfach in letzter Zeit diskutiert wurde, unser Interesse. Dieselben sitzen an den Augenlidern, besonders den unteren, in der Nähe des inneren Augenwinkels. Sie sind hanfkorngroß, sind nicht kugelig, sondern unregelmäßig gestaltet und haben gelbweiße Farbe. Sie springen über die Oberfläche hervor, was besonders bei Anspannen der Haut deutlich wird. Sie lassen sich nicht ausdrücken oder ausschälen. Sämtliche Träger dieser kleinen Tumoren behaupten, dieselben zu haben, solange sie denken können, mindestens seit frühester Jugend, und drei derselben geben an, daß ihre Geschwister und ihre Mutter dieselbe Veränderung an derselben Stelle haben. An anderen Körperstellen finden sich in keinem der Fälle gleiche Gebilde.

Nach diesen Eigenschaften läßt sich nicht mit Bestimmtheit die Diagnose stellen. Milium ist ausgeschlossen, man kann zunächst nur sagen: eine angeborene Mißbildung oder symmetrische Gesichtsnaevi.

Von 3 Fällen habe ich je ein Knötchen exzidiert und Serienschnitte gemacht. Man sieht beim Blick ins Mikroskop sofort eine Ansammlung von Haufen und Zügen aus Epithelzellen in der Pars reticularis. Die Haufen enthalten zystenartige Hohlräume mit verhornten Zellresten und Keratohyalinkörnung der Wandzellen, die Zellzüge gabeln sich vielfach, hängen mit den Haufen zusammen und haben kein Lumen. Nach diesem Befund handelt es sich um Naevi cystepitheliomatosi disseminati, ein Name, der nach Besniers Cystadénome epithélial bénin gebildet ist. Die neueren Arbeiten über diese Mißbildung stammen von Jadassohn, Gaßmann, Max Winkler und Czillag.

Die Geschichte dieser Krankheit ist reich an Irrtümern; auch hier hat eine Zeitlang jeder Autor einen neuen Namen erfunden. Der Ausgangspunkt der Zellwucherung wurde früher in den Lymph- oder Blutgefäßen gesucht; er ist aber nicht einwandfrei bewiesen worden. Ziegler (Lehrbuch, letzte Auflage) entscheidet sich bei allen Naevi für die Herkunft von den Lymphgefäßendothelien, und zwar auf Grund des Aussehens und der Lagerung der Zellen, und bezeichnet die Naevi als hypertrophische Lymphangiome, ohne übrigens besonderen Wert auf den nachweisbaren Zusammenhang der Wucherungen mit dem normalen Lymphgefäßnetz zu legen.

Das ist aber für die in Rede stehenden Naevi nicht richtig. Aussehen und Lagerung der Zellen sprechen für epitheliale Abkunft, und in einigen Fällen läßt sich

auch der Zusammenhang der Wucherung mit epithelialen Gebilden nachweisen. So hat Gaßmann (5 Fälle, 2 davon ausschließlich an den unteren Augenlidern) 1901 Auswüchse des Deckepithels in mehreren Fällen konstatiert, welche im Bereiche der Geschwulst in die Tiefe dringen und sich in der Pars reticularis des Corium verzweigen, während M. Winkler 1903 bei 5 Fällen (4 am Augenlid, 1 am Thorax) in 3 Serien deutlichen Zusammenhang der Zysten mit den Schweißdrüsenausführungsgängen nachwies. Er ist geneigt, diese Tatsache für alle Naevi cystepitheliomatosi zu verallgemeinern.

Auch ich habe diesen Zusammenhang gefunden und habe ihn bei der Naturforscherversammlung in Dresden (September 1907) demonstriert: in einem Fall von benignen Tumoren an der Brust, die im Bereich der sogenannten vorderen Küraßplatte lokalisiert waren und im Lehrbuch von Jarisch noch unter der Diagnose Lymphangioma tuborosum multiplex geführt werden.

Aber in den 3 untersuchten Fällen vom Augenlid laufen die Schweißdrüsenausführungsgänge unbehelligt und unverzweigt zwischen den Zellhaufen durch.

Fall I, 25jährige Kellnerin P. K. (siehe Bild). Es wurde ein Knötchen exzidiert, in Formalin fixiert, gewässert und in steigendem Alkohol entwässert, in Paraffin eingebettet und serienweise, parallel mit der Oberfläche geschnitten, soweit das von einer unregelmäßigen, annähernd kugeligen Oberfläche gesagt werden kann. Der histologische Befund, bei Färbung nach van Gieson, ferner mit polychromem Methylenblau und Karminfuchselin, war kurz folgender:

In der Cutis, deren oberen, an die Epidermis grenzenden Streifen frei lassend, nach unten bis in die Gegend der Knäueldrüsen finden sich die abnormen Zellkomplexe, welche die kleinen Tumoren ausmachen. Es sind Haufen von Epithelzellen; die Haufen sind teils wohlgerundete, teils auch gelappte oder gegabelte Gebilde. Die Zellen haben reichlich Protoplasma und bläschenförmigen Kern, der sich im allgemeinen gut färbt; stellenweise zeigen die Zellen intensiver gefärbte Granula (Keratohyalin), stellenweise sind sie dabei vakuolisiert, wobei der Kern halbmondförmig und an die Wand gedrückt ist. Sie verlieren auch den Kern und lassen Hohlräume zwischen sich entstehen. Diese Zysten sind nicht sehr reichlich, sie lassen sich durch 4—5 Schnitte (à 6—8 μ) verfolgen, sie liegen nicht immer zentral, sondern auch seitlich in den Zellhaufen, manchmal zu zweien, und enthalten Zellreste, von denen noch ein schwach gefärbter Kern oder aber nur Zellkonturen kenntlich sind, oder aber eine nach van Gieson gelb gefärbte Masse. Einzelne Zysten, respektive Zellhaufen, haben einen schwanzartigen Zellfortsatz, der sich allmählich verjüngt und dann aufhört. Ein Zusammenhang mit anderen Gebilden ist meist nicht erkenntlich; jedoch an 3 Stellen der Serien ist er mit einem am Rande des Tumors gelegenen Haarfollikel deutlich vorhanden: und zwar im oberen Drittel desselben. Die Haarfollikel zeigen dabei merkwürdige Abweichungen von der Norm. So sehen wir in Serie I einen Zellhaufen sich ans Deckepithel anschließen. Er hat ein zentrales Lumen, in welchem kein Inhalt zu entdecken ist. Um dasselbe reihen sich 8 regelmäßige Zellschichten. In Schnitt 8 zeigt sich an einem seitlichen Punkte eine Ausladung mit intensiver gefärbten Zellen, in Schnitt 9 beginnt eine Zyste an diesem Punkte, deren anderer Pol nach 5 Schnitten (Serie II, 4) erreicht ist. Von hier an dringen Bindegewebe und elastische Fasern in den Zellhaufen ein und machen eine Kerbe zwischen dem Zystenteil und dem Teil mit dem zentralen Lumen. Am zentralen Teil sind die

peripheren Zellen zylindrisch und palisadenförmig angeordnet. Schließlich liegt der Zystenteil wie ein Zellring um den zentralen, durch ein zellreiches Bindegewebe und elastische Fasern von ihm getrennt.

Das zentrale Lumen zeigt keinen fortlaufenden Inhalt; in einer gewissen Tiefe (Serie III) tritt jedoch ein Inhalt auf: an Karminpräparaten karmingefärbte Kernreste und ein zentrales, rundes, homogenes Gebilde, das von Karmin und Fuchselin eine Mischfärbung in Lila bekommen hat. An Methylenblaupräparaten, wo ein gleicher Follikel sich vom Deckepithel in die Tiefe verfolgen läßt, sehen wir an der Oberfläche kein Haar, sondern einen runden Trichter mit verhornten Zellen, sogar etwas gewunden. In tieferen Schichten (Serie III) sehen wir im Lumen blaugrün gefärbte, verhornte Zellen.

Kommen wir weiter in die Tiefe, so schwindet der periphere Zellring allmählich, nachdem sich hie und da Lücken mit zellreichem Bindegewebe zwischen den Epithelien gezeigt haben. Der zentrale, vom Deckepithel an verfolgte Teil verjüngt sich, die zylindrischen Zellen werden runder, einige Rundzellen mischen sich darunter. Das Gebilde endigt kolbenartig.

Die Schweißdrüsen sind reichlich vorhanden; ihr Lumen etwas erweitert. Die Ausführungsgänge, teils kreisförmig, teils walzenförmig, je, wie sie der Schnitt getroffen hat, sind ohne Besonderheiten.

Um die Blutgefäße findet sich allenthalben im Bereiche der Mißbildung eine beträchtliche Zellwucherung, manchmal in kleinen Häufchen. Die Blutgefäße lagern oft eng an den epithelialen Gebilden an. Sie sind meist erweitert, und ihre roten Blutkörperchen deutlich zu sehen.

Die elastischen Fasern zeigen sich im oberen Teil der Kutis, also im Bereiche der Zellhaufen, Zysten und Zellfortsätze, wesentlich verändert: wo die Fasern erhalten sind, da sind sie dünn und schwach gefärbt und liegen oft wirr durcheinander. Oft ist das Elastin in feinste Körnchen oder Flocken zerfallen, die noch reihenweise beieinander liegen (Fragmentierung). Am auffallendsten sind intensiv schwarz gefärbte, gröbere Klumpen, die dicker als die stärksten elastischen Fasern sind und unregelmäßig herumliegen.

Am Bindegewebe ist keine morphologische oder tinktorielle Veränderung wahrnehmbar.

Haare finden sich im Bereiche des Tumors nicht, aber links und rechts am Rande desselben: eines, welches vollkommen ausgebildet ist, zeigt keinen Talgdrüsenanhang, ein anderes, welches unvollkommen ist, zeigt eine kleine Talgdrüse. Die sonst am Rande des Tumors sichtbaren Talgdrüsen sind — für das Gesicht — auffallend klein.

An diesem histologischen Befunde sind nebensächlich: die Veränderung des Elastins und die Zellproliferation um die Blutgefäße.

Das Wesentliche ist die Veränderung der Haarfollikel: die Epithelien der Follikelanlage differenzieren sich weder zu einem Haar, noch zu einer Talgdrüse. Am Haarteil ist keine der normalen Schichten regelmäßig vorhanden; selbst die Palisadenschicht der äußeren Wurzelscheide nicht immer. An Stelle der Talgdrüsen bilden sich Zellauswüchse, von denen sich hie und da geschwänzte Zellhaufen ablösen.

Fall II, 18jährige Arbeiterin M. K. Wegen Gonorrhöe im Krankenhaus, hat an beiden unteren Augenlidern je eine Gruppe von 10 kugelig erhabenen Geschwülstchen, welche sich durch elfenbeinerne Blässe von der Umgebung abheben; einzelne auch

im Augenwinkel. Dieselben lassen sich nicht ausdrücken und zeigen keine Follikelöffnung auf der Oberfläche. An anderen Körperstellen keine ähnlichen Gebilde. Gibt an, diese Knötchen seit frühester Jugend zu haben.

Ein exzidiertes Knötchen wurde senkrecht zur Epidermisoberfläche geschnitten. Die Untersuchung gab kurz folgendes: keine regelmäßige Bildung von Retezapfen und Papillen, vom Deckepithel gehen plumpe, unregelmäßige Zapfen ab. Das Stratum basale enthält vakuolisierte Zellen, mit an die Wand gedrücktem, intensiv mit Methylenblau gefärbtem Kern, hie und da Zellen mit 2 Vakuolen, auch Zellen ohne färbbaren Kern. Der Tumor setzt sich aus Zellhaufen und aus mehrfach gegabelten Zellzügen zusammen. Sie befinden sich in der oberen Cutis, lassen jedoch einen Streifen unter der Epidermis frei. Es finden sich wenig und kleine Zysten, manchmal zwei in einem Zellhaufen. Der Inhalt der Zysten ist mit Methylenblau grünlich gefärbt, die Wandzellen zeigen eine intensiver blau gefärbte, dem Keratohyalin analoge Körnung. Am Rande des Tumors finden sich normale Haare. Innerhalb des Tumors jedoch findet sich nirgends eine ausgebildete Talgdrüse am Haarfollikel, nirgends ein ausgebildetes Kolben- oder Papillenhaar, sondern nur Haarrudimente. Diese Haarbälge treiben unregelmäßige Sprossen: sowohl in der Talgdrüsenhöhe, als auch in der Bulbusgegend. Einmal zeigt sich ein kolbenförmiges Ende wie ein Pfeifenkopf umgebogen, ein anderes Mal ähnelt es einem Backzahn mit seinen Wurzeln. In diesen Sprossen besteht Neigung zu Zystenbildung. Die nach außen abgrenzende Zellreihe hat ihre Palisadenordnung und zylindrische Form stellenweise verloren, die Reihe ist nicht geschlossen, zahlreiche Zellen sind vakuolisiert, ihre Form kubisch. Die Zellkerne an den Sprossen zeigen eine ungleich intensive Färbung mit Methylenblau (wahrscheinlich ein ungleiches Wachstum bedeutend). Mitosen sind selten. Der Haarbalg, verfolgt durch die Serie, hat keine gestreckte Richtung, sondern geht im Zickzack oder spiralig. Unmittelbar neben einem Längsschnitt findet sich ein Querschnitt desselben. Die Schweißdrüsen und ihre Ausführungsgänge sind normal bis in die umittellbare Nachbarschaft des Deckepithels: kurz unter dem breit ansetzenden Übergang in letzteres finden sich auch am Ausführungsgang Sprossen.

Alle Adnexe der Haut sowie die Zellhaufen und Blutgefäße sind von gewucherten Bindegewebszellen, mit rundlicher und spindeliger Form und blaß gefärbtem Kern, umgeben; darunter sind auch Plasmazellen, das heißt: Zellen mit reichlichem, gefärbtem Protoplasma, Mastzellen und Pigmentzellen. Die Lymphgefäße und Lymphspalten sind erweitert, besonders um die Haarbälge herum und in dem subepidermalen Streifen; auch sie zeigen eine gleiche Gefolgschaft von Zellen wie die Adnexe oben. Die elastischen Fasern sind fragmentiert, auch gequollen und dann minder gefärbt, oder es finden sich intensiv gefärbte Klumpen von Elastin ohne Faserform.

Ein Zusammenhang der Zellhaufen mit dem Follikel ist nicht demonstrierbar.

An diesem Falle ist bemerkenswert, daß Deckepithel, Schweißdrüsenausführungsgänge und Haarbälge Sprossen bilden. Erstere zwei in geringem, letztere in hohem Grade, im mittleren und unteren Drittel. Das Epithel vakuolisiert sich, verhornt unregelmäßig, verliert in der äußersten Schicht der Wurzelscheide seine Zylinderform und Palisadenordnung und differenziert sich weder zu einem vollkommenen Haar noch zu einer Talgdrüse. Um die erweiterten und daher besonders in die Augen fallenden Lymphgefäße findet sich eine Zellwucherung. Diese Zellen sind den Zellen der kleinen Tumoren nicht unähnlich.

Fall III, 20jährige Prostituierte U. Mutter, zwei Schwestern und ein Bruder sollen die gleichen Gebilde an den Augenlidern haben. Histologischer Befund: Im Tumorzentrum keine Haare, sondern massenhafte, verschieden große Zellhaufen, welche isoliert liegen. Am Rande (Anfang und Ende der Serie) bilden diese Zellhaufen unregelmäßig verzweigte, manchmal hirschgeweihähnliche Komplexe, deren einzelne Lappen durch schmale, nur aus einer Reihe von Zellen bestehende Brücken verbunden sind. Unter diesen peripheren Lappen finden sich kleine Partien zu wabigem Talgdrüsenepithel differenziert („adenoid"). Hingegen treten auch Zysten auf, welche verhornten Inhalt in Gestalt unregelmäßig durcheinander liegender Lamellen haben. Obgleich diese Gebilde ganz in der Nähe eines Haares liegen, ist ein Zusammenhang mit demselben nicht erkenntlich.

Die am Rande auftretenden Haare zeigen groteske Auswüchse, welche an ihrer Peripherie nicht zylindrisches und regelmäßig angeordnetes Epithel erkennen lassen. An einzelnen derselben sind an Stelle der Talgdrüsen nur lappenartige Epithelauswüchse ohne Drüseneigenschaft vorhanden. Die Haarscheiden zeigen kleine Zysten.

Vom Deckepithel sieht man an zwei Stellen einen Zapfen sich abschnüren, ohne Andeutung einer Follikelbildung, so daß in einem gewissen Stadium ein Zellhaufen an einer Brücke herunterhängt, wie ein sich loslösender Tropfen am Dach.

Die Schweißdrüsen und ihre Ausführungsgänge sind normal. Die elastischen Fasern sind in geringem Grade fragmentiert. Einzelne Zysten haben eine elastische Umkleidung wie ein Haarfollikel, die sich strangförmig auswächst, als ob sie einem Erector pili als Ansatz dienen sollte. Der Muskel ist jedoch nicht zu entdecken.

Alles in allem: im Zentrum des kleinen Tumors intensivste Wucherung indifferenzierten Epithels auf Kosten der Haartalgfollikel. Am Rande ab und zu differenziertere Gebilde: Neigung zu Drüsenbildung und Neigung zu Verhornung. An den Haaren der Peripherie unregelmäßige Sprossen- und Zystenbildung, Fehlen ausgebildeter Talgdrüsen.

Es liegt also, alle 3 Fälle kurz zusammengefaßt, im wesentlichen eine Wucherung des Epithels der Haartalgfollikel vor, an denen die Differenzierung zu Drüsenepithel gestört ist. Der Haartalgfollikel scheint mir daher bei diesen Geschwülsten der Hauptleidtragende zu sein und deshalb muß ich diese Tumoren als Naevus cystepitheliomatosus, Unterart Trichoepithelioma, bezeichnen. Die andere Unterart ist Syringoma. Untersucht man einen Schnitt aus einem Naevus cystepitheliomatosus und findet darin wohldifferenzierte Haartalgfollikel, so ist dadurch schon nach meiner Ansicht Trichoepithelioma ausgeschlossen und Syringoma wahrscheinlich.

Es darf nicht erwartet werden, daß in allen Fällen der Zusammenhang mit der Ausgangsstelle gefunden wird. Die Abschnürung kann vollkommen sein.

Auch das Epithel, welches in einem Falle am Rande der Zellhaufen zylindrisch ist und Palisadenordnung hat und deshalb auf Herkunft von der äußeren Wurzelscheide hinweist, kann im anderen Falle abgeplattet und kubisch sein.

Jarisch war es, der im Jahre 1894 die Spezies Trichoepithelioma aufgestellt hat; er beschrieb sie als miliumähnliche Knötchen und Geschwüre im Gesicht. Er fand epitheliale Einlagerungen in der Pars papillaris und oberen Hälfte der Pars reticularis und hebt die palisadenartige Zellanordnung an ihrem Rande hervor. Er sah die Verbindung mit dem Haarfollikel. Nach ihm hat das mittlere Haarbalgdrittel

der Lanugohaare normalerweise, besonders zur Zeit der Pubertät, schon eine vermehrte Produktivität, kenntlich an intensiverer Kernfärbung. Auch am normalen Kolbenhaar sollen sich hier Buckeln und Zapfen der Wurzelscheiden finden. In seinem Fällen gingen von hier, außerdem auch von der Talgdrüsenregion die Epithelauswüchse aus.

Er beobachtete ferner an den knospenartig aufgetriebenen Enden der Epithelzüge mitunter eine Rundzellenanhäufung, welche in eine Aushöhlung derselben eindringt. Diese Bildung hat die Bedeutung einer sich entwickelnden Haarpapille, konform dem Vorgang beim Haarwechsel oder auch nach embryonalem Muster. Die Papillen- und Haarbildung bleibt jedoch rudimentär.

Gleiche Befunde konnte ich erheben. Jedoch nennt Jarisch als Lokalisation des Trichoepithelioma papulosum multiplex: Nasenwurzel, Nasolabialfalten, Wangen, Kinn und Lider und stellt ferner als Beginn die Zeit der Pubertät fest. Die Tumoren haben keine Rückbildung. Einmal beobachtete Jarisch Geschwürbildung. Meinen Fällen ist abweichend davon die ausschließliche Lokalisation an den Lidern eigen. Außerdem scheint die Entstehung schon vor der Pubertät zu liegen.

Der Deutung als Naevi pflichtet Jarisch nicht bei. Der Hautbezirk, an dem sich unsere Tumoren zeigen, hat während der embryonalen Entwicklung in Zusammenhang mit dem Schluß der Fötalspalten besondere Wachstumsbedingungen, auf welche die Epithelwucherung und die gestörte Differenzierung zurückzuführen sein dürften. Bei der bekannten weitgefaßten Definition der Naevi als Gewebsüberschüsse, die kongenital, eventuell nur „potentiell" angelegt sind, früher oder später sich entwickeln und die Oberfläche der Haut irgendwie mißbilden, ferner bei dem familiären Auftreten der Tumoren, besteht die Bezeichnung derselben als Naevi mit Recht. Ob dieselben von Geburt aus oder erst zur Zeit der Pubertät in die Erscheinung treten, ist hiefür gleichgültig.

Eine verwandte Tumorart beschrieb Kreibich (Adenoma cutis folliculare papilliferum), die er auch als systematisierten Naevus auffaßte.

Es sind noch zwei histologische Eigentümlichkeiten hervorzuheben: das ist 1. Degeneration der elastischen Fasern im Bereich der Tumoren, welche regelmäßig wiederkehrt und in Quellung derselben, in der Bildung intensiv gefärbter, plumper Blöcke, stellenweise auch in staubförmigem Zerfall besteht; 2. sind die perivaskulären Zellen gewuchert. Alle Adnexe der Haut, die kleinen Tumoren wie die Gefäße, sind von Zellwucherungen begleitet, darunter auch Plasma- und einige Mastzellen. Diese Veränderungen sind sekundärer Art.

Die Bezeichnung dieser Tumoren anlangend, so glaube ich, daß Adenoma sebaceum für andere Gebilde reserviert werden muß, wo man eine Neubildung von wirklichen Talgdrüsen findet. Die Mißbildung betrifft bei unseren Fällen nicht die Talgdrüsen, sondern die ganze Follikelanlage. Selbst das Beiwort adenoides, wie in Brookes Epithelioma adenoides cysticum, halte ich für nicht gerechtfertigt, weil in der Regel nichts Drüsenähnliches zu sehen ist; das Epithel bleibt undifferenziert.

Die Bezeichnung Akanthoma Unnas trifft teilweise zu, insofern als in einem Falle auch ich Sprossen vom Deckepithel in die Tiefe gehen sah, neben den übrigen geschilderten Veränderungen. Ob Mischtumoren vorkommen, z. B. Syringom und Trichoepitheliom in einem Tumor, weiß ich nicht. Herxheimer nimmt es an. Für meine Fälle halte ich den Namen Naevus trichoepitheliomatosus für richtig.

Abbildungen: Von einem Übersichtsbild habe ich abgesehen, weil dasselbe von den bekannten Bildern (siehe Jarisch, Lehrbuch; Archiv, an verschiedenen Stellen) nicht abweicht.

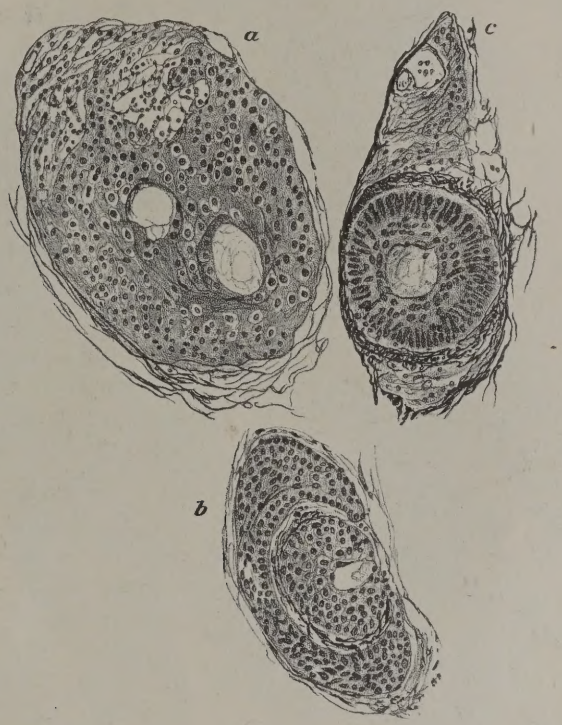

Figur 1. (Fall I, P. K.) Zeiß D, Okular 3. Karmin-Fuchselin. Schnitt horizontal zur Hautoberfläche. *a)* Epithelhaufen mit 2 zystenartigen Hohlräumen; innen Zellkonturen erhalten. Am Rande Bindegewebe, welches zwischen die Lappen des Epithelhaufens eindringt, und elastische Fasern. *b)* Im Zentrum rudimentäres Haar, ringförmig umgeben von nicht differenzierten Epithelien. *c)* Haarquerschnitt, nahe am kolbenförmigen Ende.

WELLCOME LIBRARY INSTITUTE

Figur 2. (Fall II, M. K.) Ölimmersion $\frac{1}{12}$. Okular 1. Polychromes Methylenblau. Schnitt senkrecht zur Hautoberfläche. Groteske Auswüchse eines Haarfollikels in der Nähe seines unteren Endes. Zellkerne ungleich gefärbt. Nur teilweise zylindrische und palisadenartig geordnete Epithelien an der Peripherie, teilweise abgerundet und kubisch, teilweise vakuolisiert. Neigung zu Zystenbildung. Einzelne Wanderzellen zwischen den Epithelien. In der Umgebung Wucherung der Bindegewebszellen. Einzelne Mastzellen.

Druck von Christoph Reisser's Söhne, Wien V.

32.
WERTHER
Trichoepithelioma papulosum
(Naevus trichoepitheliomatosus).

Urban & Schwarzenberg in Berlin u. Wien.

A SELECTION FROM MESSRS. REBMAN'S LIST.

A PORTFOLIO OF DERMOCHROMES.

By Professor Dr. JACOBI, of Freiburg. Only Edition authorised to be published in the English language. The text translated and adapted by J. J. PRINGLE, M.B., F.R.C.P., Physician to the Department for Diseases of the Skin at the Middlesex Hospital, London.

This work contains plates of Dermochromes beautifully reproduced in natural tints by a new FOUR-COLOUR PROCESS, illustrating the **Common Diseases of the Skin and Venereal Affections** which the General Practitioner has frequent opportunities of observing in his daily practice. Each plate is accompanied by explanatory text containing practical points in treatment.

Second Edition, Revised and Enlarged. In Three Volumes, inclusive of the Supplement, which contains a complete General Index to the entire work. Full Flexible Leather, £4 14s. 6d. net; Half-leather, £4 6s. net.

☞ ***IMPORTANT NOTICE TO SUBSCRIBERS TO VOLS. I. & II.***

The Supplementary (Third) Volume, containing 76 additional Illustrations, with accompanying letter-press, and uniform in style and appearance with the first two volumes, can be obtained by subscribers to these latter at the following Subscription Prices:—

Full Flexible Leather, £1 11s. 6d. net; Half-Leather, £1 8s. 6d. net.

A PICTORIAL ATLAS OF SKIN DISEASES AND SYPHILITIC AFFECTIONS.

In 71 Photo-lithochromes from models in the Museum of the St. Louis Hospital, Paris, with 49 explanatory Woodcuts, and Text by members of the Hospital staff, viz.: E. Besnier, A. Fournier, Tenneson, Hallopeau, Du Castel, Henry Feulard, and L. Jacquet. Only Authorised English Translation edited by J. J. PRINGLE, M.B., F.R.C.P., Physician to the Department for Diseases of the Skin at the Middlesex Hospital, London.

This Edition is published in an entirely different style as compared with the First Edition. The plates are issued either loose in a neat portfolio or bound in cloth binding, and the text, which has been revised throughout, contains much new matter by Dr. Pringle, including many valuable points on Treatment, and is contained in one handsome volume.

SECOND EDITION.—The text in one Royal 8vo. volume of 420 pp. Bound in Half Persia Leather, together with the Plates loose in Portfolio, or bound in Cloth. Price 42s. net.

A TEXT-BOOK OF GENITO-URINARY DISEASES.

Including Functional Sexual Disorders in Man.

By Dr. LEOPOLD CASPER, Professor in the University of Berlin. Authorised translation, with additions by CHARLES W. BONNEY, B.L., M.D., Assistant Demonstrator of Anatomy, Jefferson Medical College, Philadelphia.

One Royal 8vo. volume of 630 pp., with 213 Illustrations and 23 Plates. Cloth, price 26s. net.

FUNCTIONAL DIAGNOSIS OF KIDNEY DISEASE.

With Special Reference to Renal Surgery; Clinical Experimental Investigations.

By Dr. LEOPOLD CASPER and Dr. PAUL FRIEDRICH RICHTER. Translated, by permission, by Dr. ROBERT C. BRYAN and Dr. HENRY L. SANFORD.

12mo, 233 pp. Cloth, price 7s. net.

REGIONAL DERMATOLOGY.

An Elementary Manual of Regional Topographical Dermatology.

By R. SABOURAUD, Director of the City of Paris Dermatological Laboratory, St. Louis Hospital. Only authorised translation by C. F. MARSHALL, M.D., F.R.C.S., late Assistant Surgeon to the Hospital for Diseases of the Skin, Blackfriars, London.

One Royal 8vo. volume of 660 pp., with 231 Photo-Engravings in the Text. Price 21s. net.

ON THE RELATIONS OF DISEASES OF THE SKIN TO INTERNAL DISORDERS.

With Observations on Diet, Hygiene, and General Therapeutics. By L. DUNCAN BULKLEY, M.D., New York.

In one 12mo. volume of 192 pp. Cloth, 6s. 6d. net.

Also by the same Author.

THE INFLUENCE OF THE MENSTRUAL FUNCTION ON CERTAIN DISEASES OF THE SKIN.

In one 12mo. volume of 108 pp. Cloth, 5s. net.

THE TREATMENT AND PROPHYLAXIS OF SYPHILIS.

By Professor ALFRED FOURNIER, Paris. Translated by C. F. MARSHALL, M.D., F.R.C.S.

Complete, in one Royal 8vo. volume of 528 pp. Cloth, price 21s. net.

RADIOTHERAPY AND ITS APPLICATION TO SKIN DISEASES.

By J. BELOT, M.D., Paris. With a Preface by L. BROCQ, M.D., of Paris. Only Authorised Translation, by W. DEANE BUTCHER, M.R.C.S.

"Dr. Belot's book will be found of value not only to those engaged in the same work, but to general medical readers. . . ."—*British Medical Journal.*

"In reviewing the first French edition of this work, we had great pleasure in recording our unqualified appreciation of its high scientific merits. A closer and more detailed study of the English translation has only tended to confirm us in our good opinion of its practical importance to all engaged or interested in the subject of radiotherapy.

". . . It is without exception the best work on radiotherapy in any language."—*Archives of the Roentgen Ray.*

Royal 8vo., 480 pp. With Illustrations in the Text and 13 Plates. Cloth, price 17s. net.

ARCHIVES OF THE ROENTGEN RAY AND ALLIED PHENOMENA.

Formerly "Archives of Skiagraphy."

Each issue contains about 32 pages of text, together with two full page plates, depicting the practical application of the X Rays to Modern Medicine and Surgery.

Edited by W. DEANE BUTCHER, M.R.C.S. Eng.

PUBLISHED MONTHLY.

Royal 4to. Price, per part, 1s. 6d. net, 2d. extra for postage. Annual Subscription, 16s. net in advance post paid.

Back Numbers can be supplied. Prices on Application.

London: REBMAN LIMITED, 129 Shaftesbury Avenue, W.C.

Messrs. Rebman's Latest Publications.

JUST OUT. ***JUST OUT.***

HEMATOLOGICAL ATLAS

With a Description of the Technique of Blood Examination.

By DR. KARL SCHLEIP,

Scientific Assistant in the Medical Clinic, University of Freiburg i/B.

English Adaptation of Text by FREDERIC E. SONDERN, M.D.,

Professor of Clinical Pathology, New York Post-Graduate Medical School and Hospital, etc.

Large Crown Quarto, ¼-bound Roan, with 71 Coloured Illustrations of the very finest workmanship and quality.

Price 42s. net.

The paucity of good pictures illustrating the changes in the microscopic appearance of the blood, which have become apparent by the use of panoptic staining methods, has long been evident to the teacher of Clinical Hematology. The object of this Atlas is not only to assist in teaching the subject, but also to serve as a guide for the private study of the clinician ; and the brief diagnostic points and explanatory comments will be of value in this connection.

In the nomenclature of the blood-cells the universally used terms have been selected, and those based on theories not yet firmly established have been avoided.

A sufficiently detailed technique of the clinical methods used in blood examination has been included with the object of enhancing the usefulness of the book, and the complicated procedures demanding extensive apparatus, and not suited to the use of the clinical worker, have been omitted. The original illustrations represent specimens stained with the Leishman modification of the Romanowsky method, and uniform magnifications of 330 and 750 only have been used.

IN PRESS. READY IN JULY.

Crown 8vo., cloth. Price about 5s. net.

SYPHILIS : Its Diagnosis, Prevention, and Treatment.

A Concise, Practical and Up-to-date Handbook for the Practitioner and Student.

By THOMAS P. BEDDOES, M.B., B.C., F.R.C.S. Eng.,

Registrar, London Lock Hospital, etc.

JUST READY.

THE THEORY OF IONS.

By WILLIAM TIBBLES, M.D., LL.D., L.R.C.P., M.R.C.S., L.S.A., and M.O.H., Author of "Food and Hygiene," etc.

What is it that renders matter active, that enables ions or meres to form organic substances, and to produce will and reason?

The VITALIST argues that it is a vital force which mysteriously moulds the elements into organic tissues, the tissues into organs, and the organs into an organism.

The PHYSICIST says life is *the sum* of the particular vital activities exhibited by an organism.

According to the first: It is antecedent to and the *source* of all vital phenomena. According to the latter: It is the *result* of the numerous activities exhibited by an organism and dependent upon various forces.

Crown 8vo., 150 pp. Cloth, 2s. 6d. net.

JUST READY.

ELECTRIC IONS AND THEIR USE IN MEDICINE.

By Professor STEPHANE LEDUC, Professor at the School of Medicine at Nantes. Translated by R. W. MACKENNA, M.A., M.B., Ch.B. Edin., Physician to the Liverpool Skin Hospital. With an Appendix by the Translator.

Only Authorised Translation from the French Edition.

FROM THE TRANSLATOR'S PREFACE:

"The present seems an opportune moment for presenting this monograph in an English dress. The subject of treatment with Ions is one which Professor LEDUC has made peculiarly his own. He is a distinguished pioneer in an unexplored country, and in this little book are presented the result of many of his investigations."

Large Crown 8vo., 80 pp. Cloth, 2s. 6d. net.

London: REBMAN LIMITED, 129 Shaftesbury Avenue, W.C.